



ASIC
CONGRESS 2026

CA LÂM SÀNG OCT

DANH CHÀNH ĐA

TRẦN MINH TRUNG

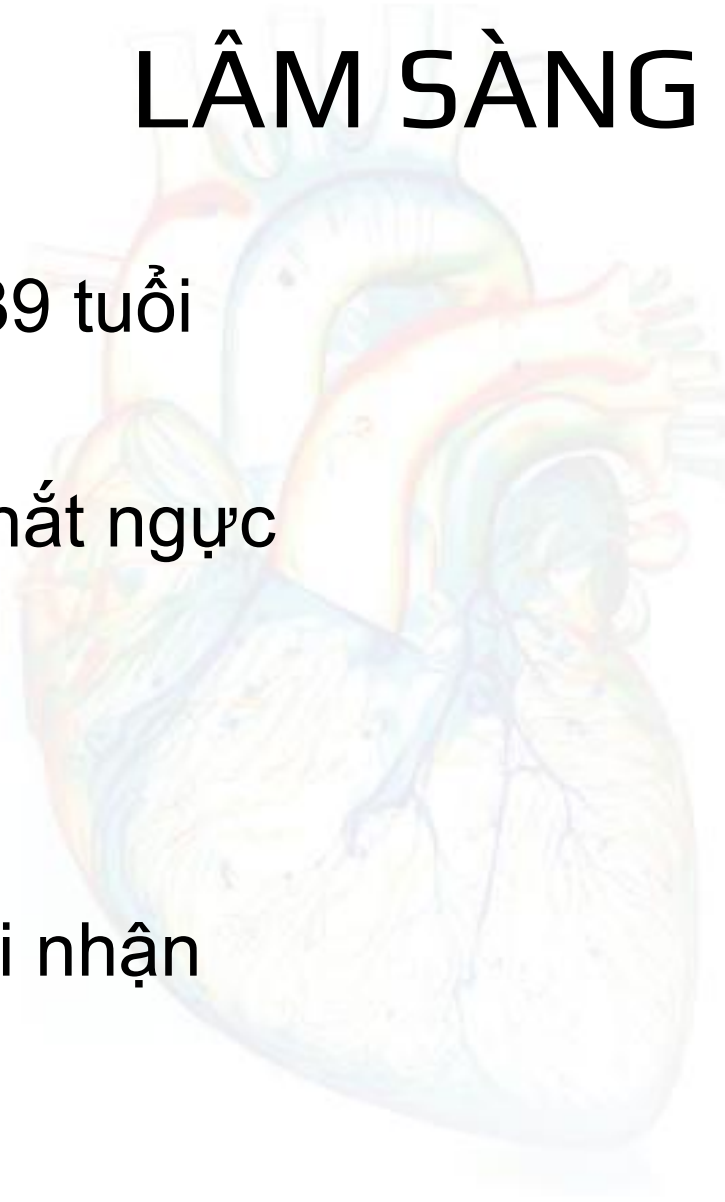


CASE 1

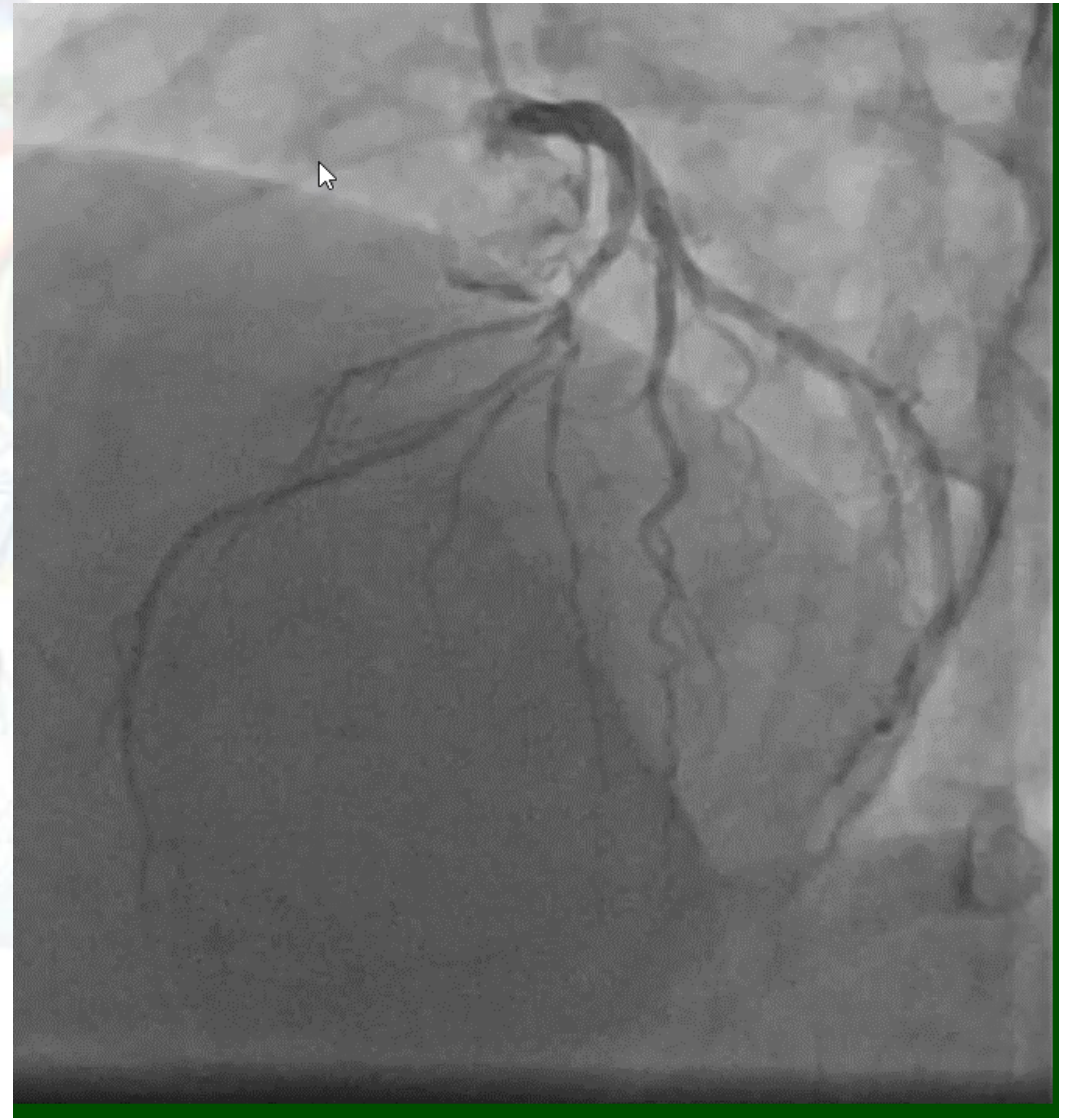BUI CONG T

LÂM SÀNG

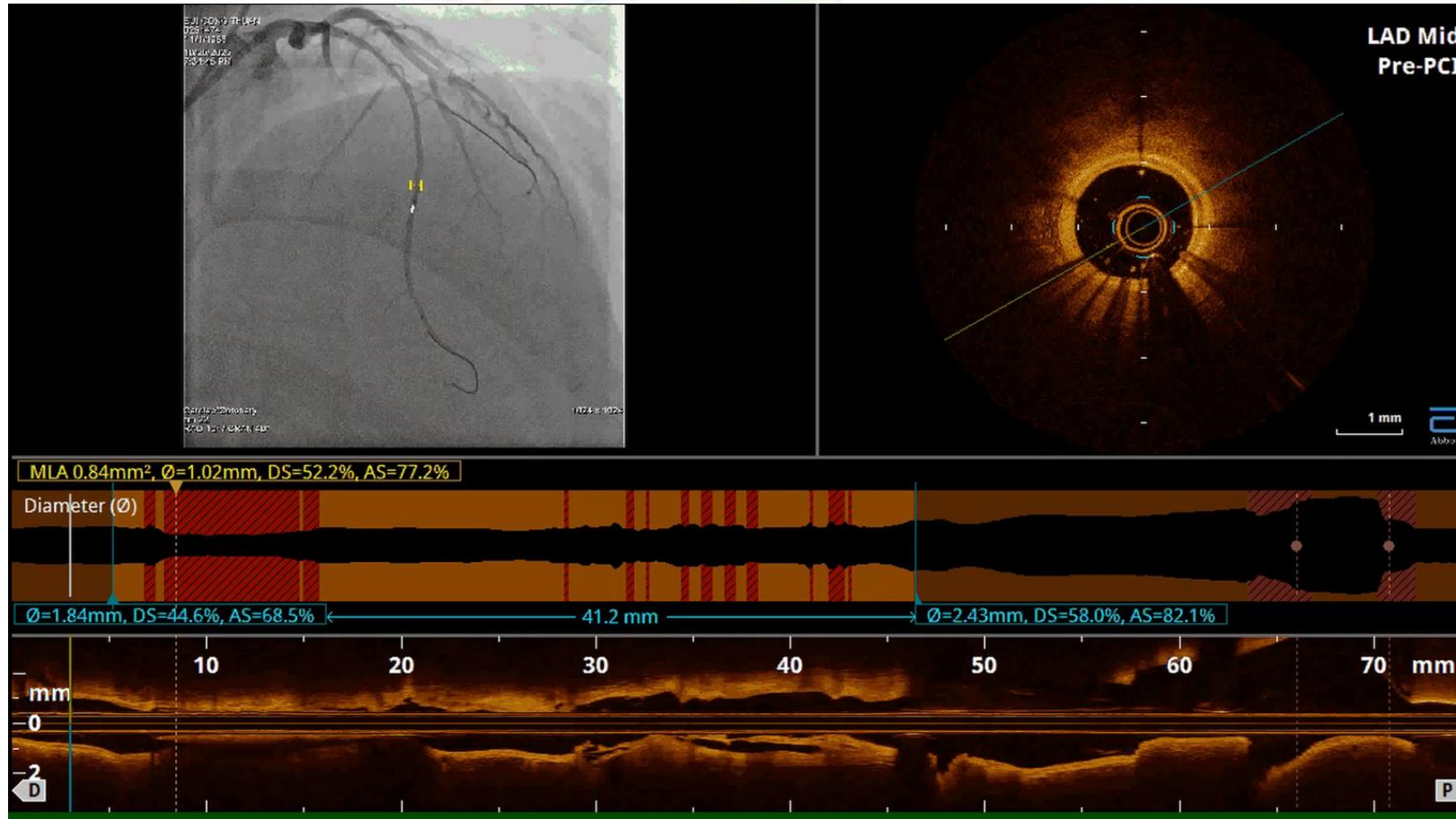
- Bệnh nhân: nam, 39 tuổi
- Nhập viện vì đau thắt ngực
- Chẩn đoán: **CCS**
- Tiền căn: Chưa ghi nhận



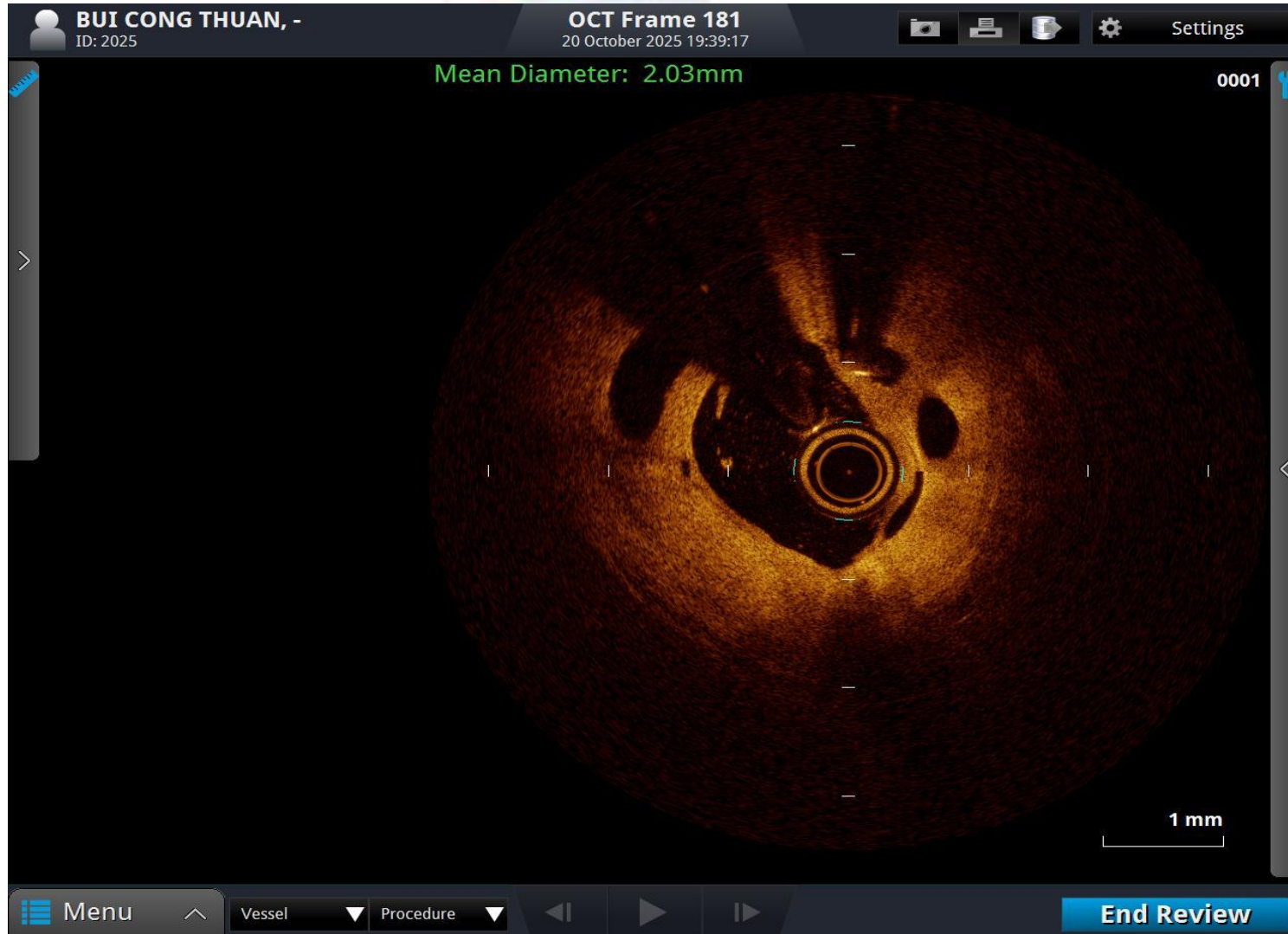
Angiogram



OCT imagings

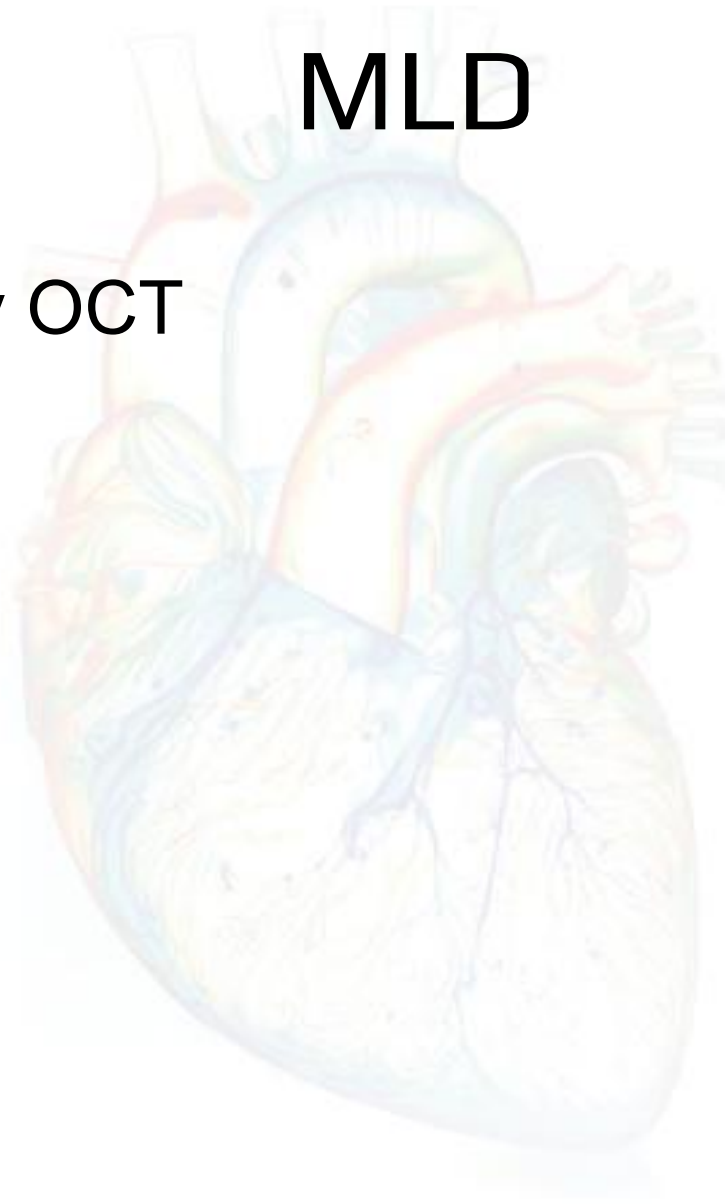

OCT imagings



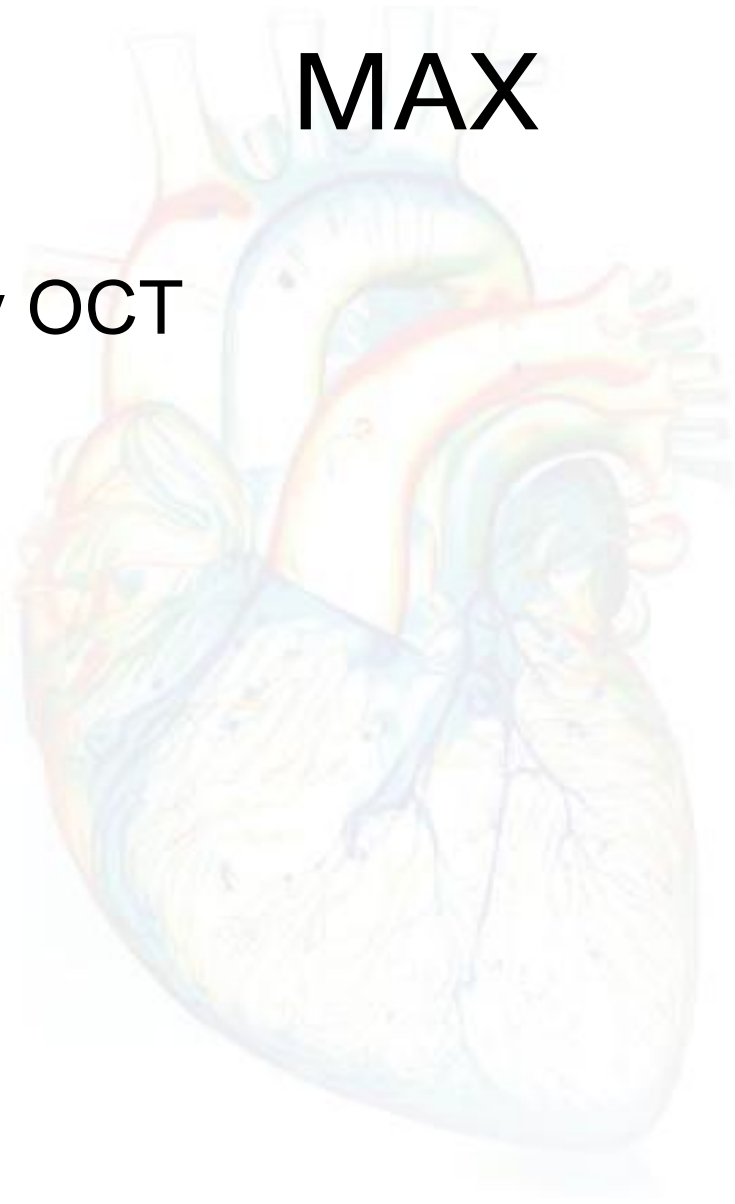MLD

- Phân tích trên máy OCT



MAX

- Phân tích trên máy OCT





CASE 2

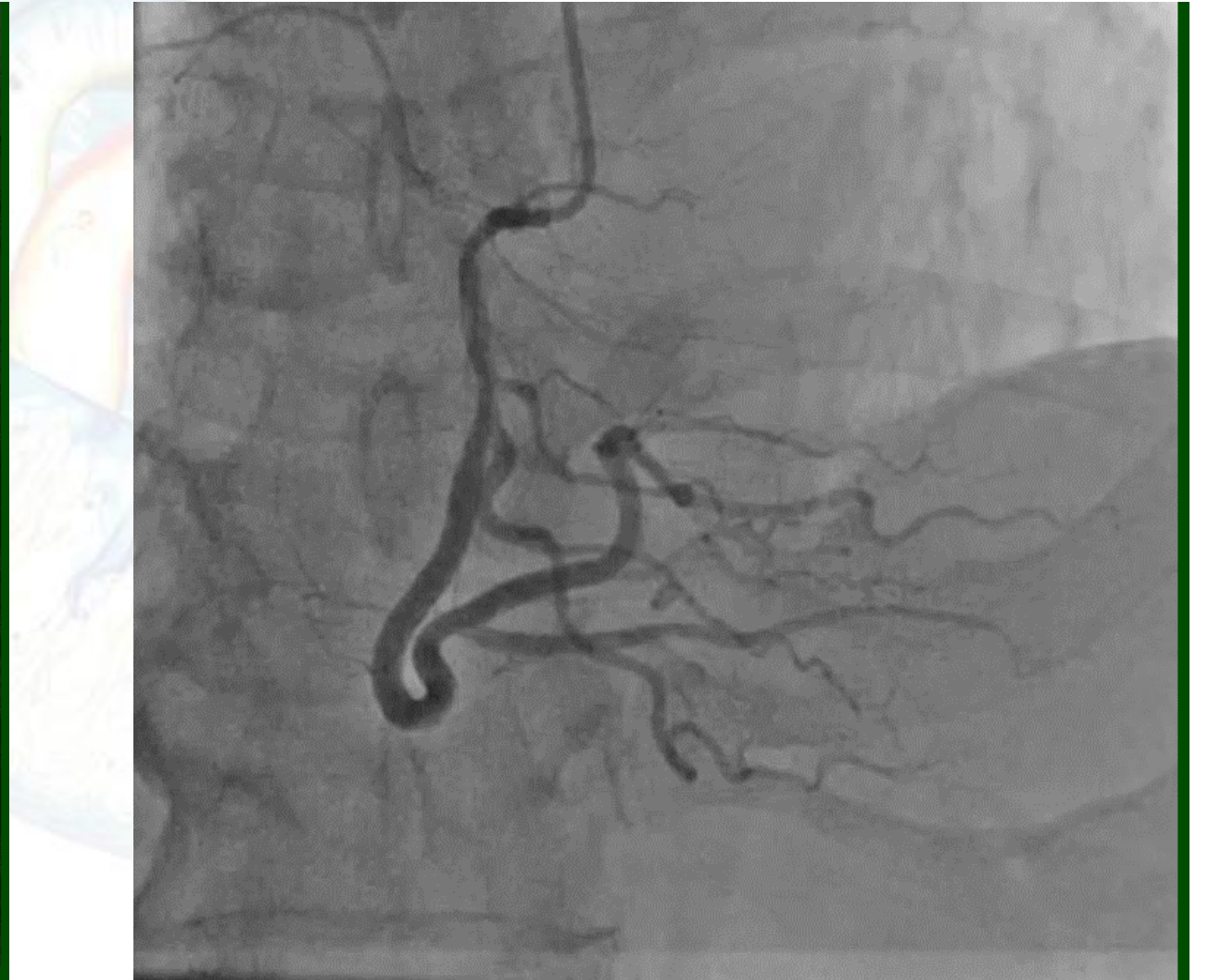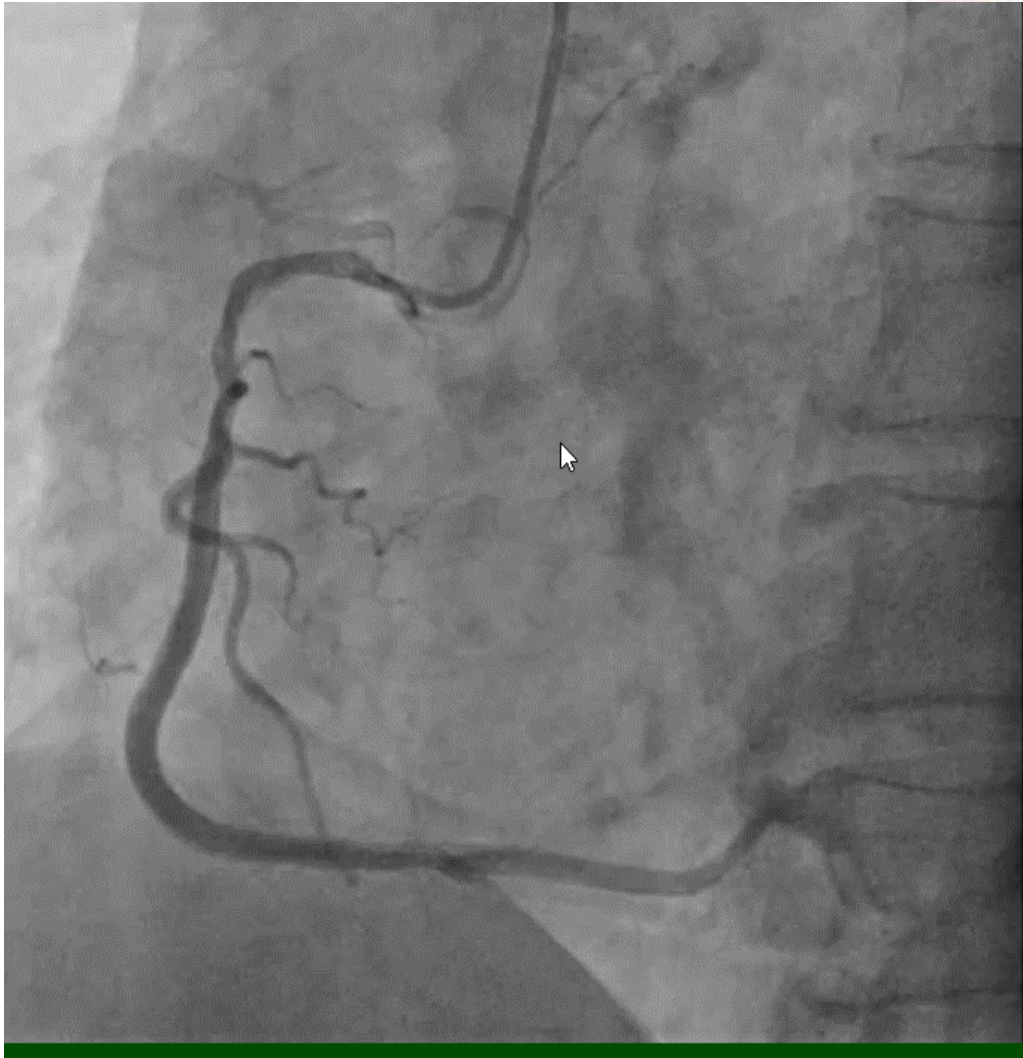
MAI THANH T

Lâm sàng

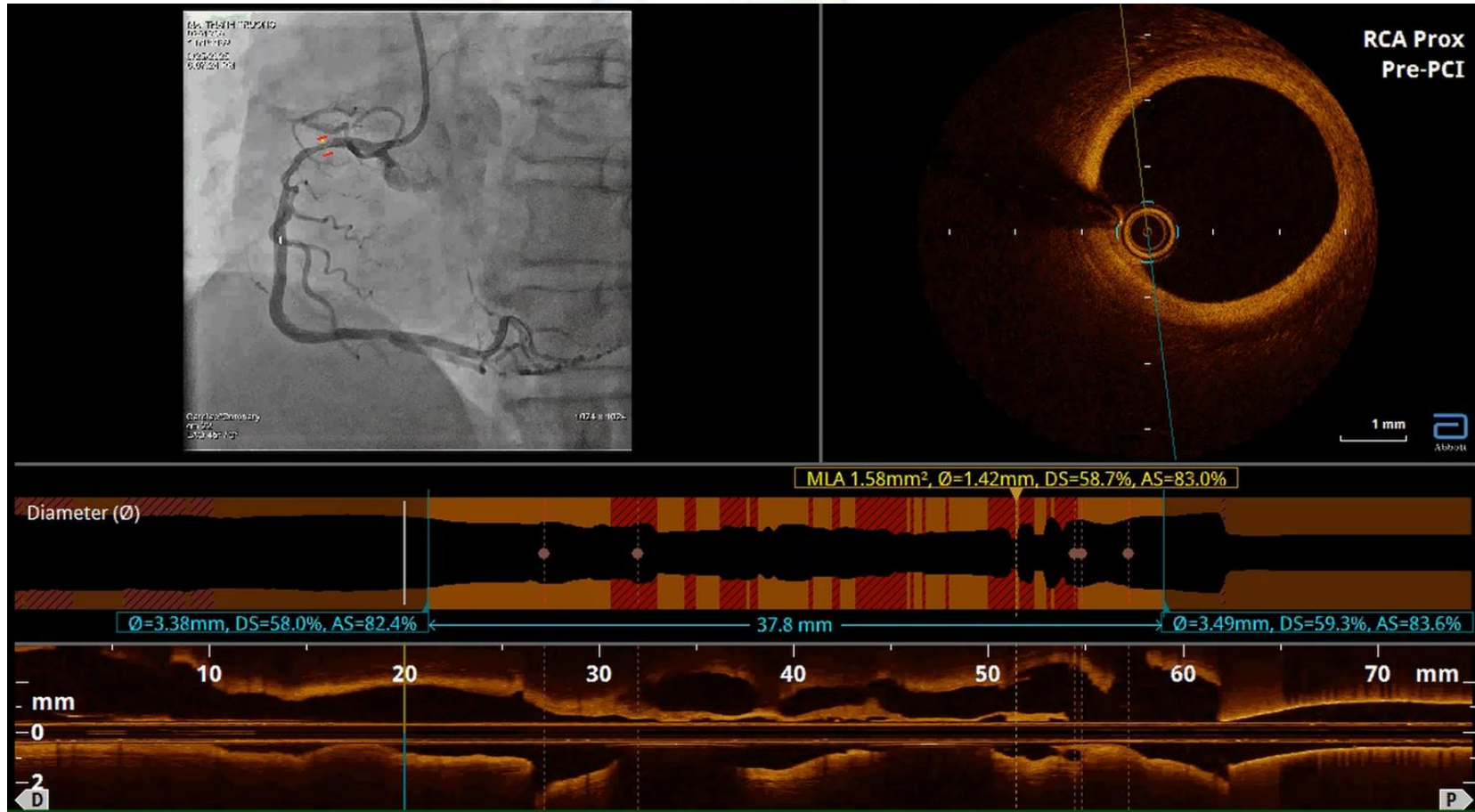


- Bệnh nhân: nam, 73 tuổi
- Nhập viện vì đau thắt ngực
- Chẩn đoán: **CCS**
- Tiền căn: THA, Bệnh tim thiếu máu cục bộ, Di chứng tai biến

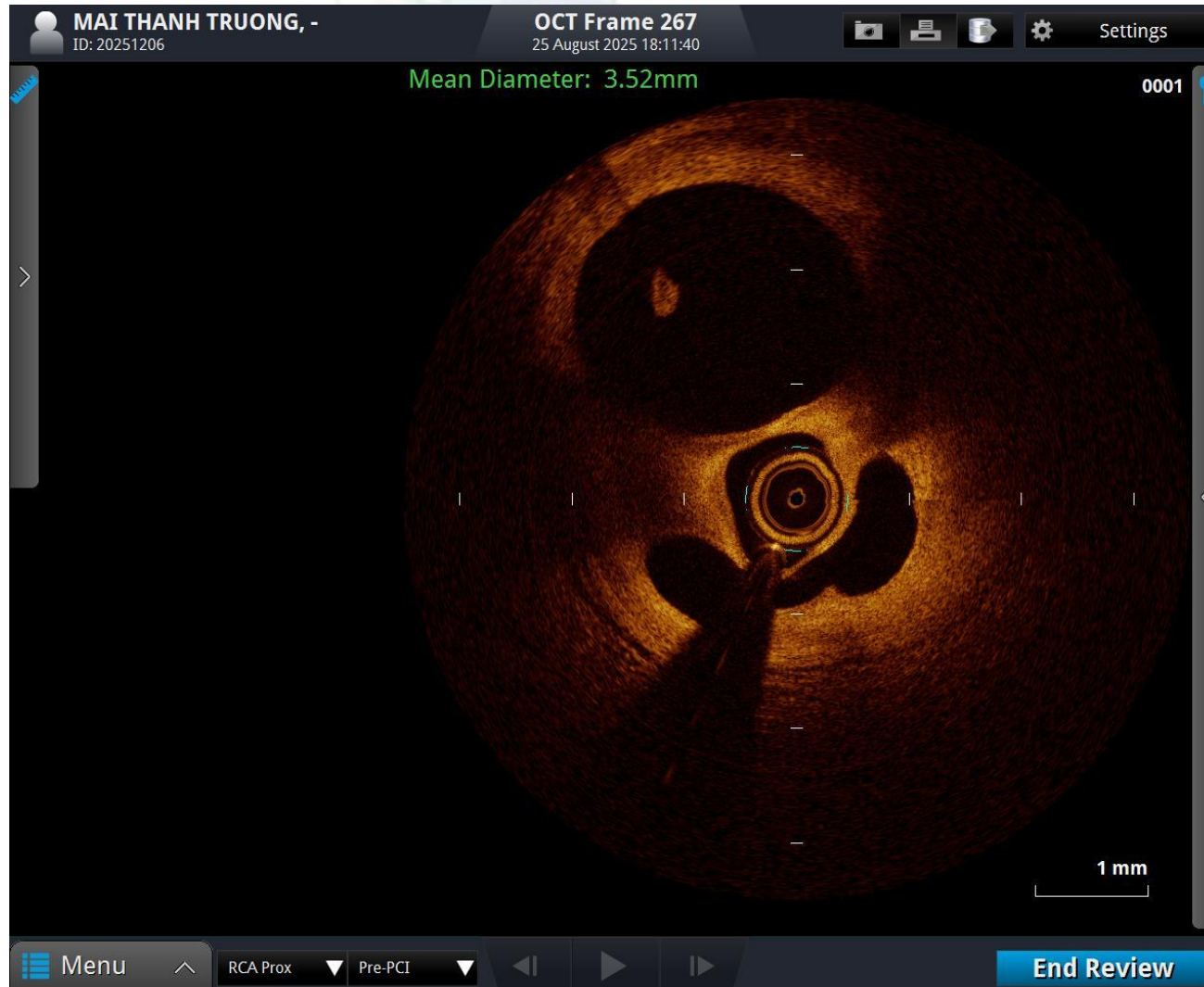Angiogram



OCT imagings

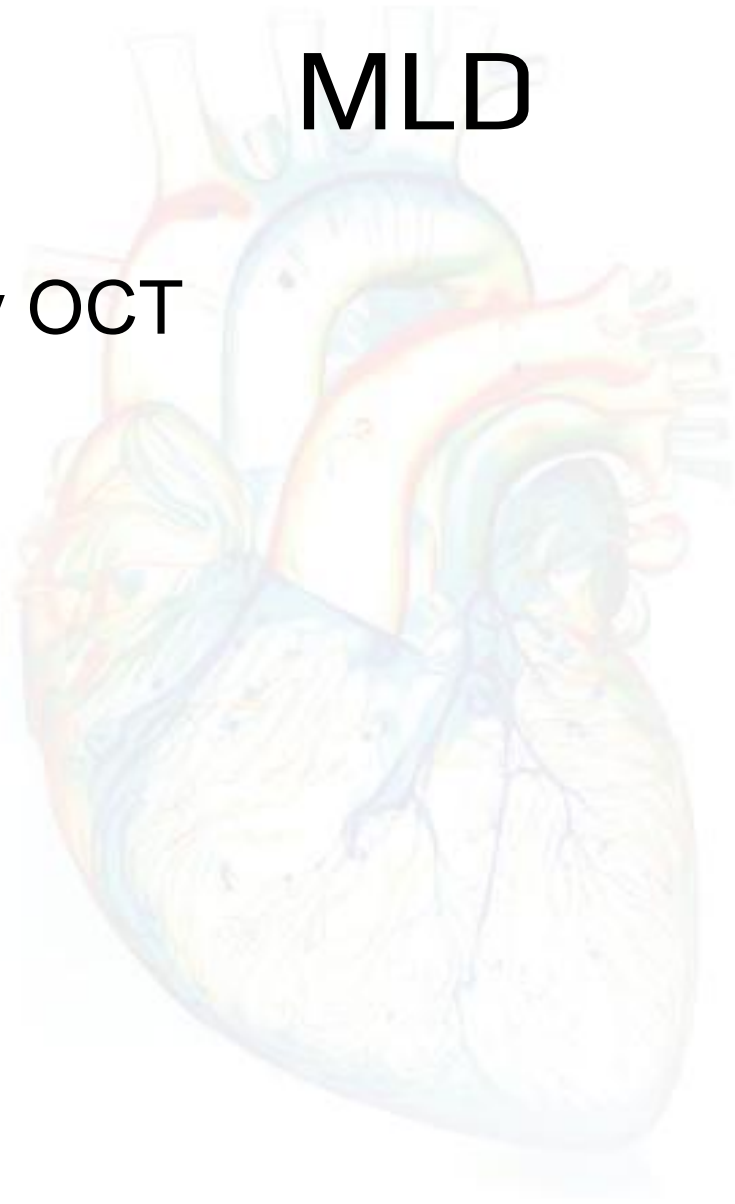

OCT imagings



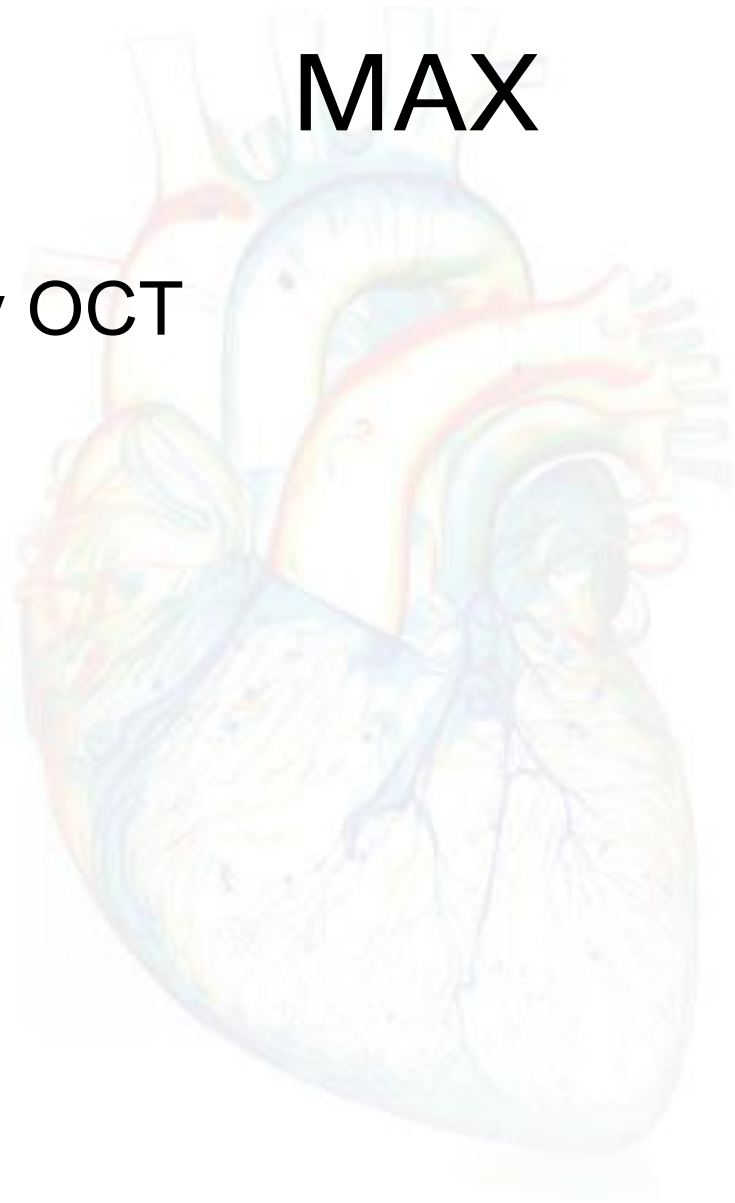MLD

- Phân tích trên máy OCT



MAX

- Phân tích trên máy OCT





CASE 3

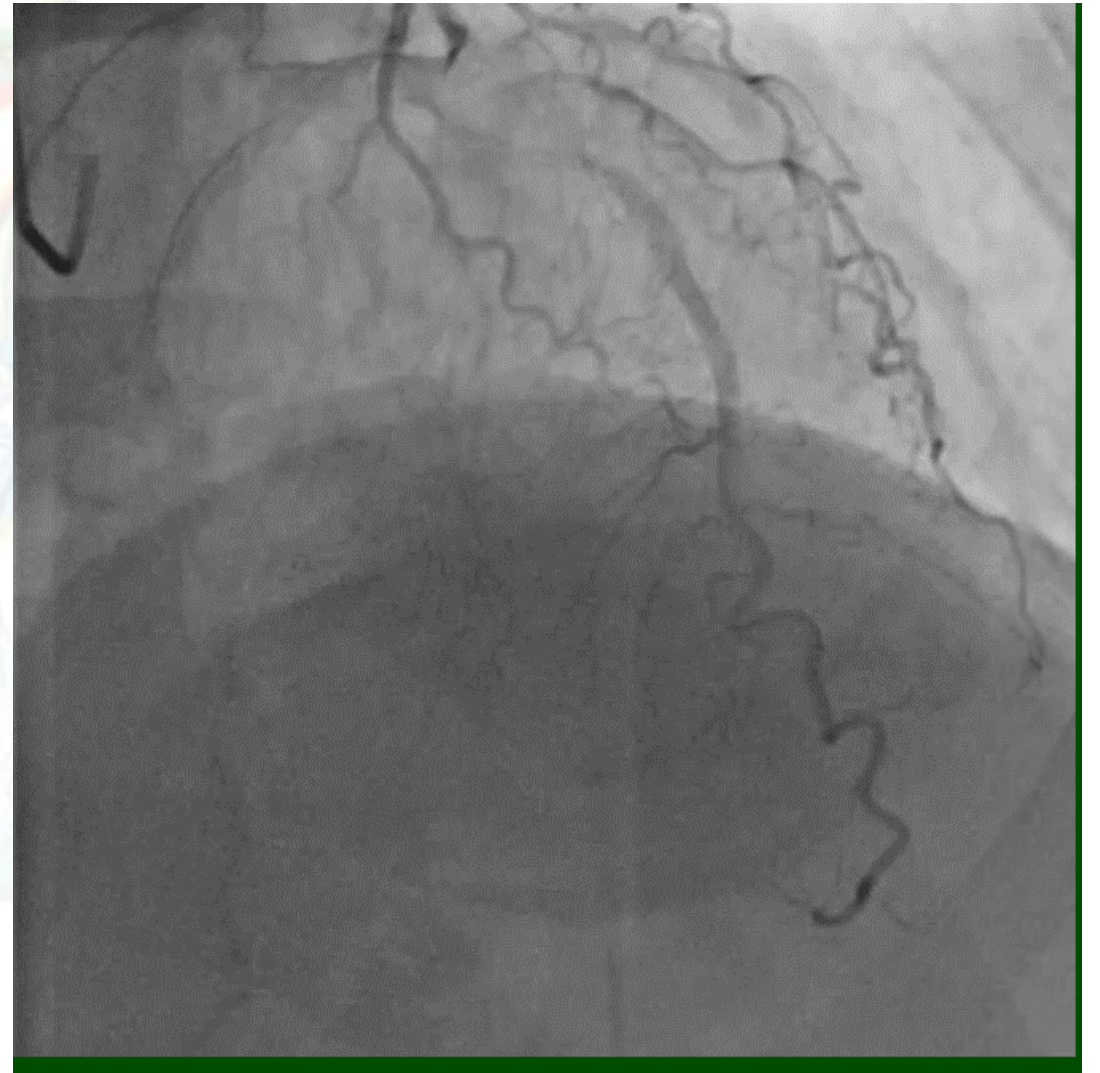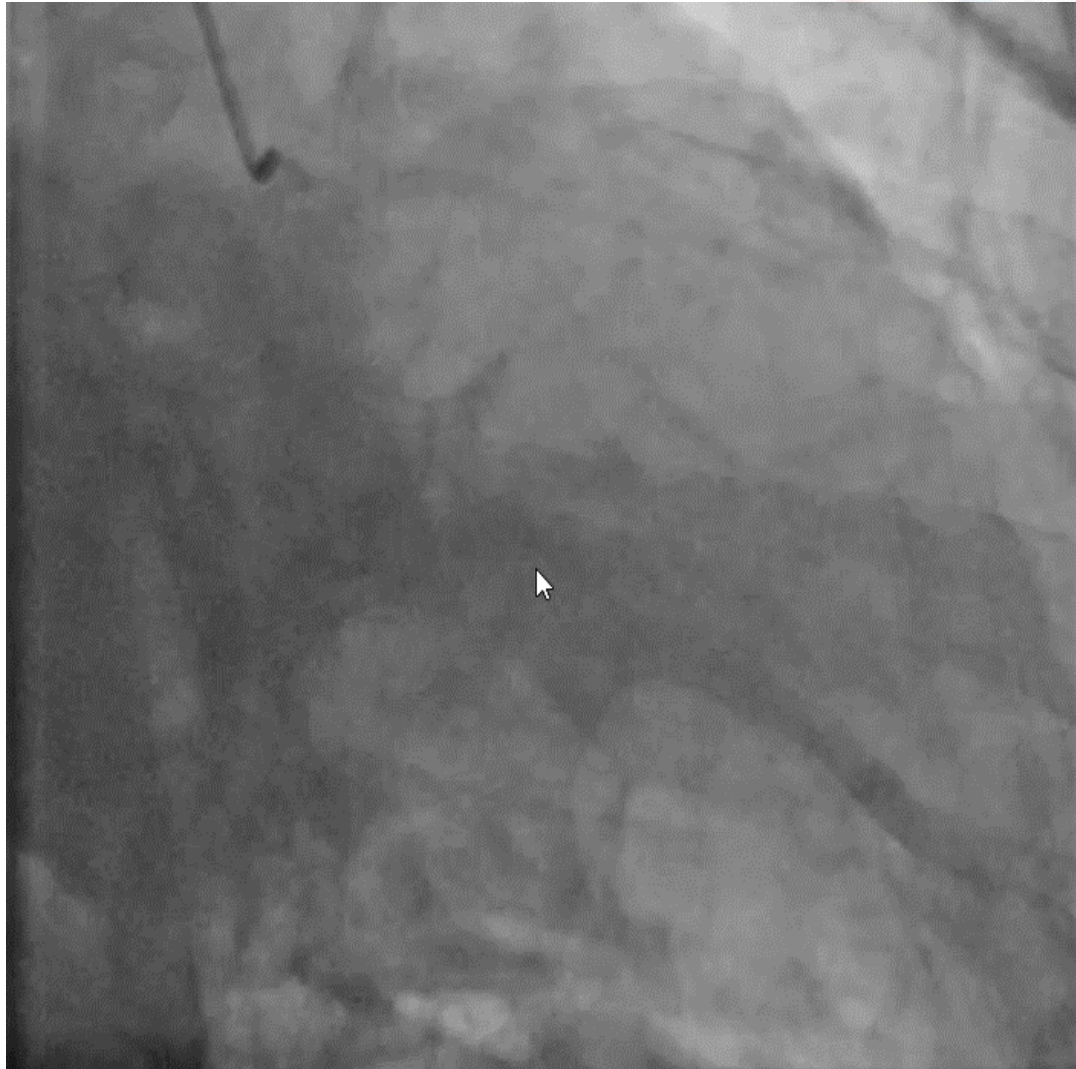
HO TAN D

Lâm sàng

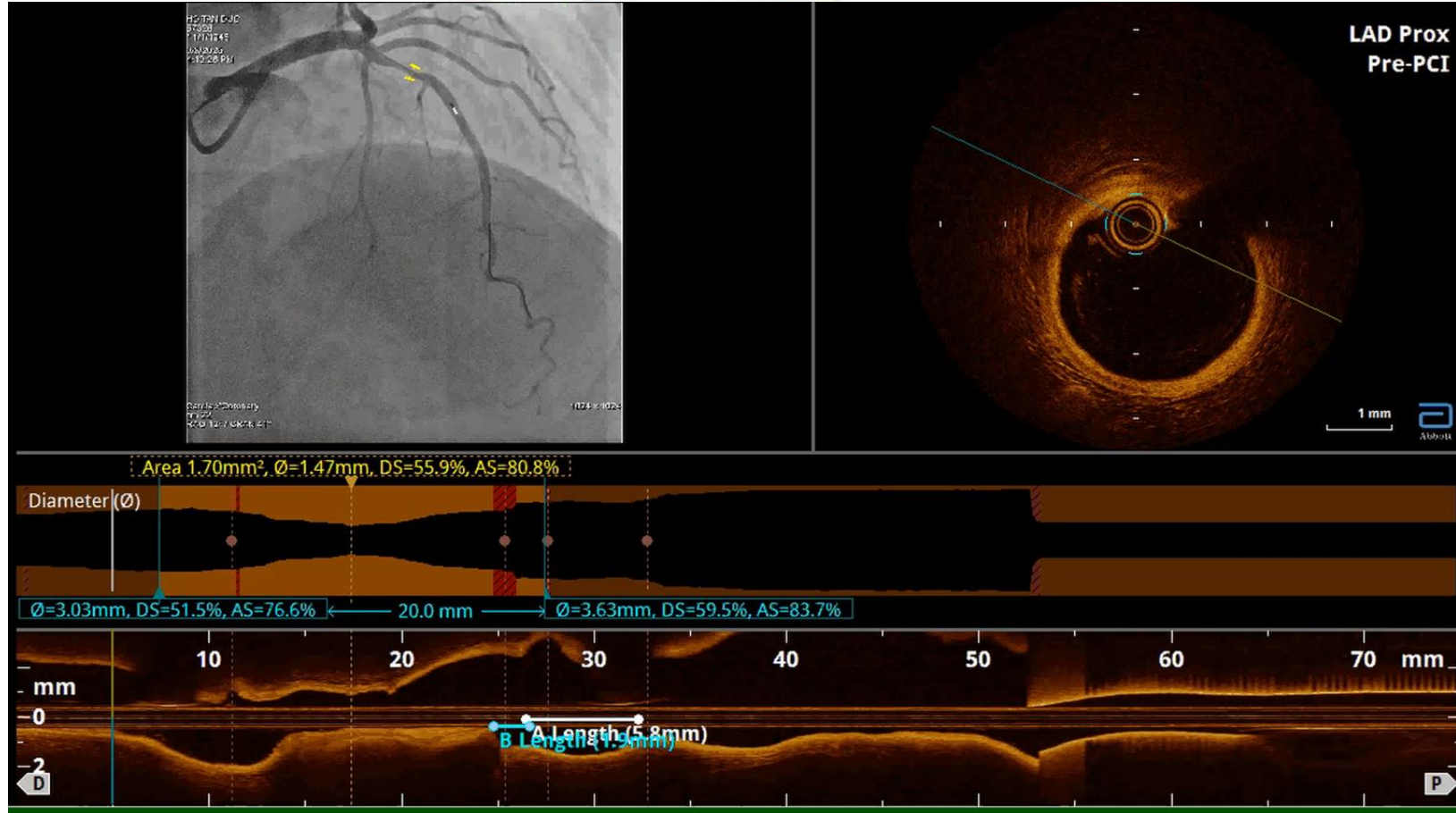
An anatomical illustration of a human heart, showing the four chambers (right and left atria and ventricles) and the major blood vessels (superior and inferior vena cava, aorta, and pulmonary artery/vein). The heart is rendered in a semi-transparent, light blue and yellow color scheme, positioned in the background of the slide.

- Bệnh nhân: nam, 79 tuổi
- Nhập viện vì đau thắt ngực
- Chẩn đoán: **CCS**
- Tiền căn: Hút thuốc lá, THA, Bệnh tim thiếu máu cục bộ

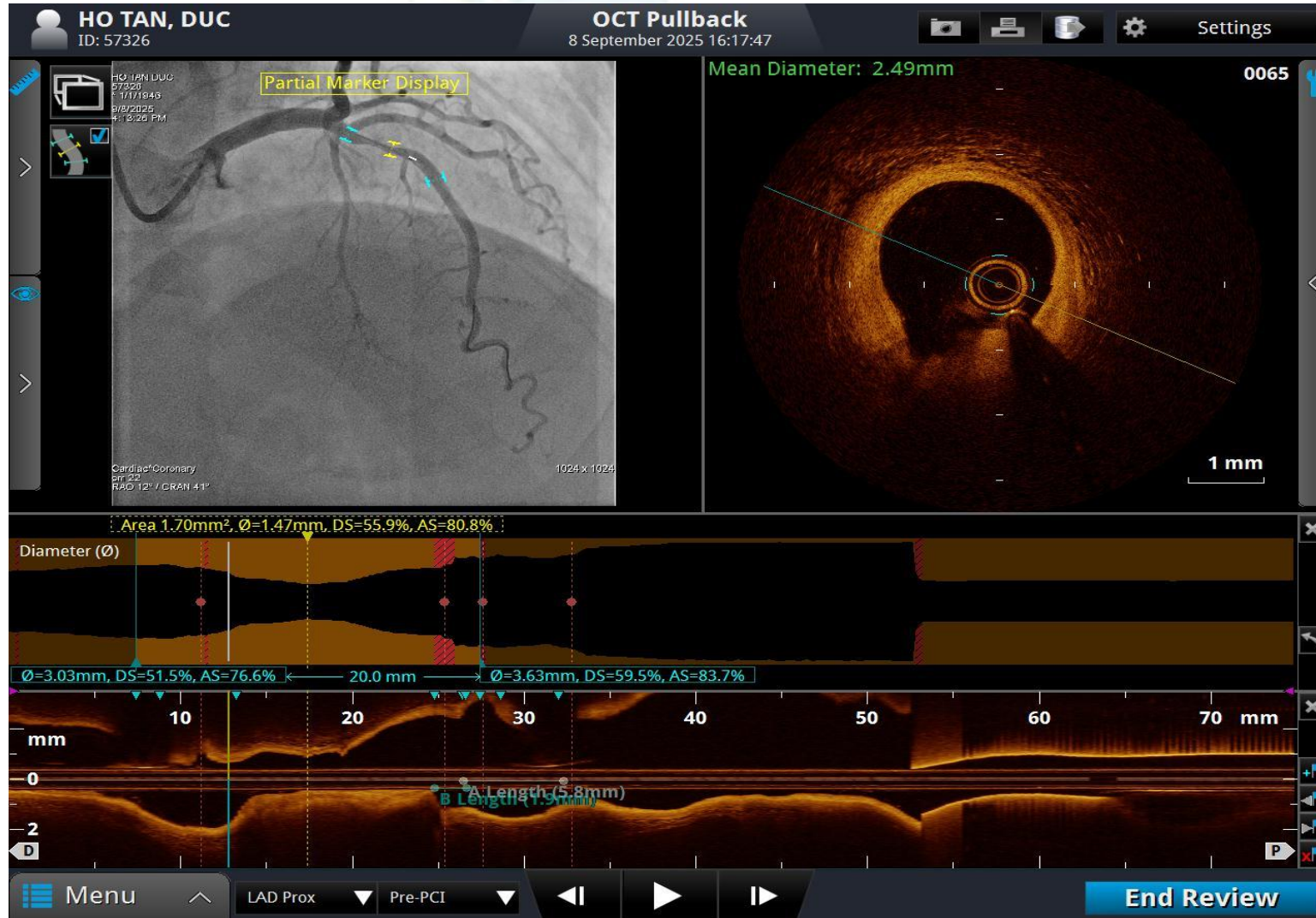
Angiogram



OCT imagings



OCT imagings



MLD

- Phân tích trên máy OCT



MAX

- Phân tích trên máy OCT



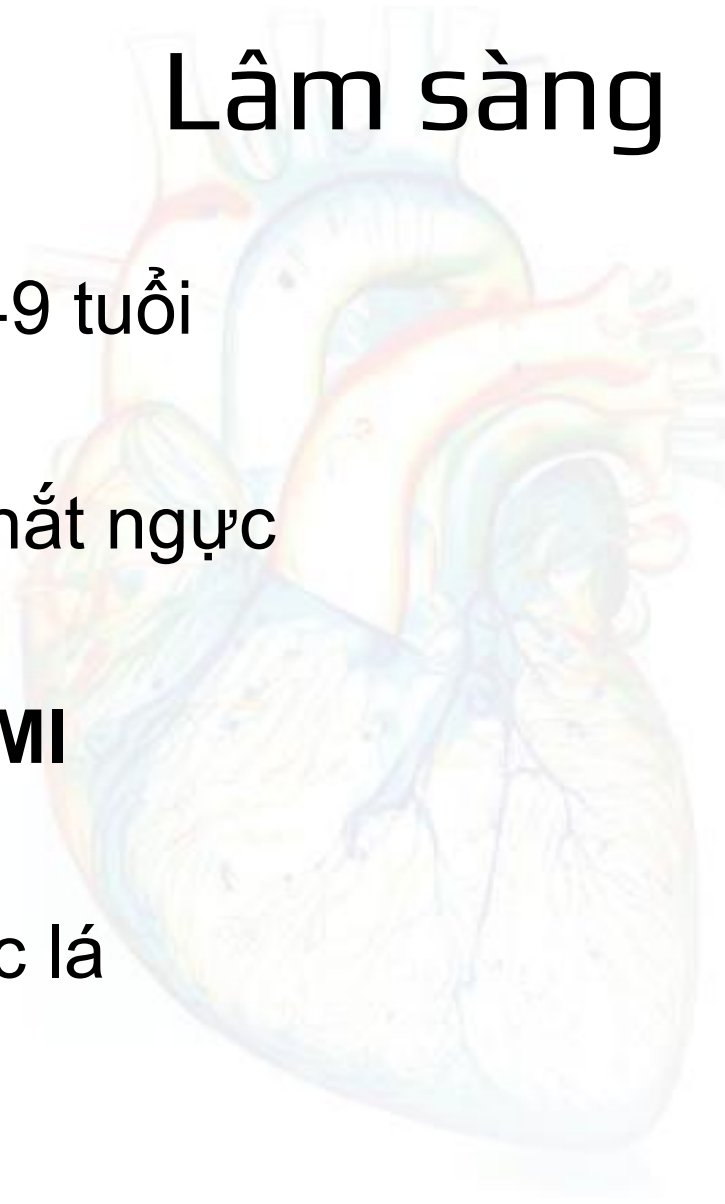


CASE 4

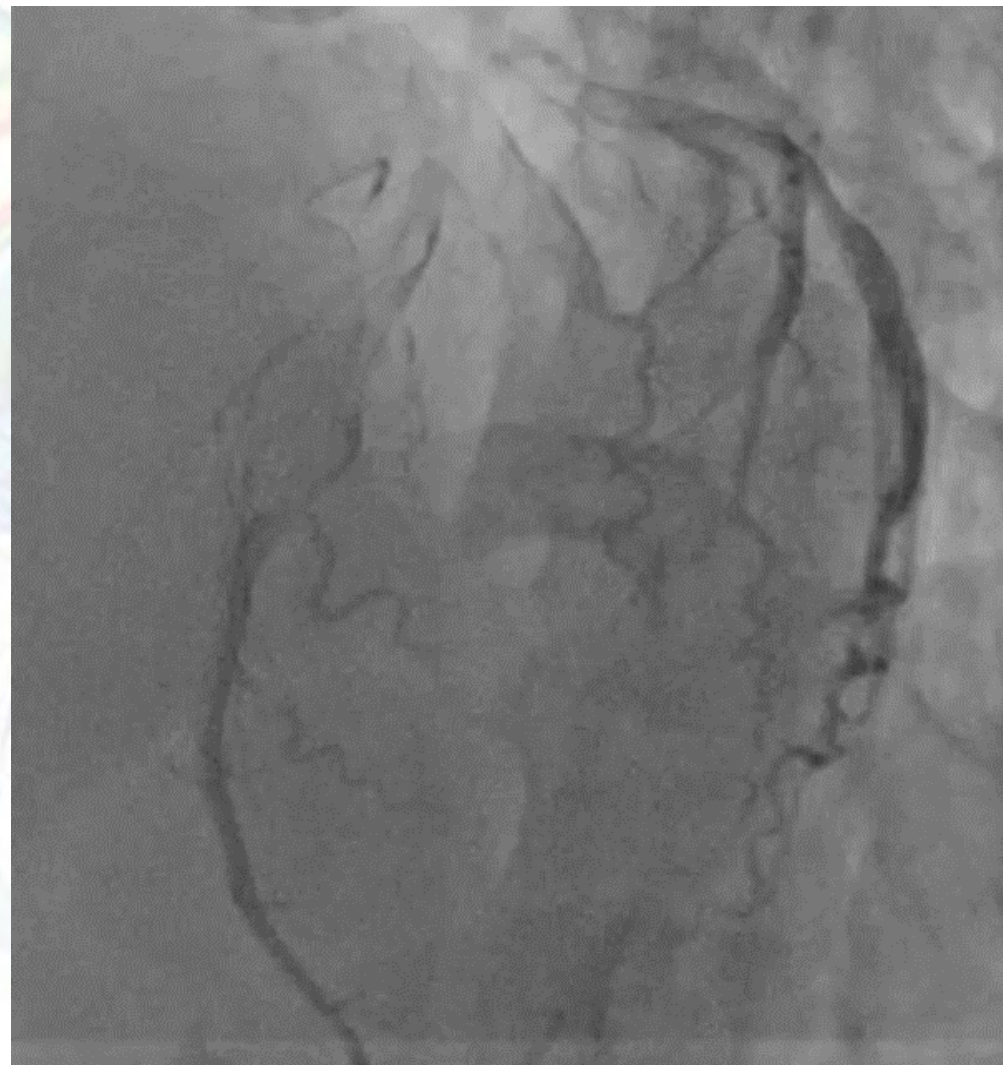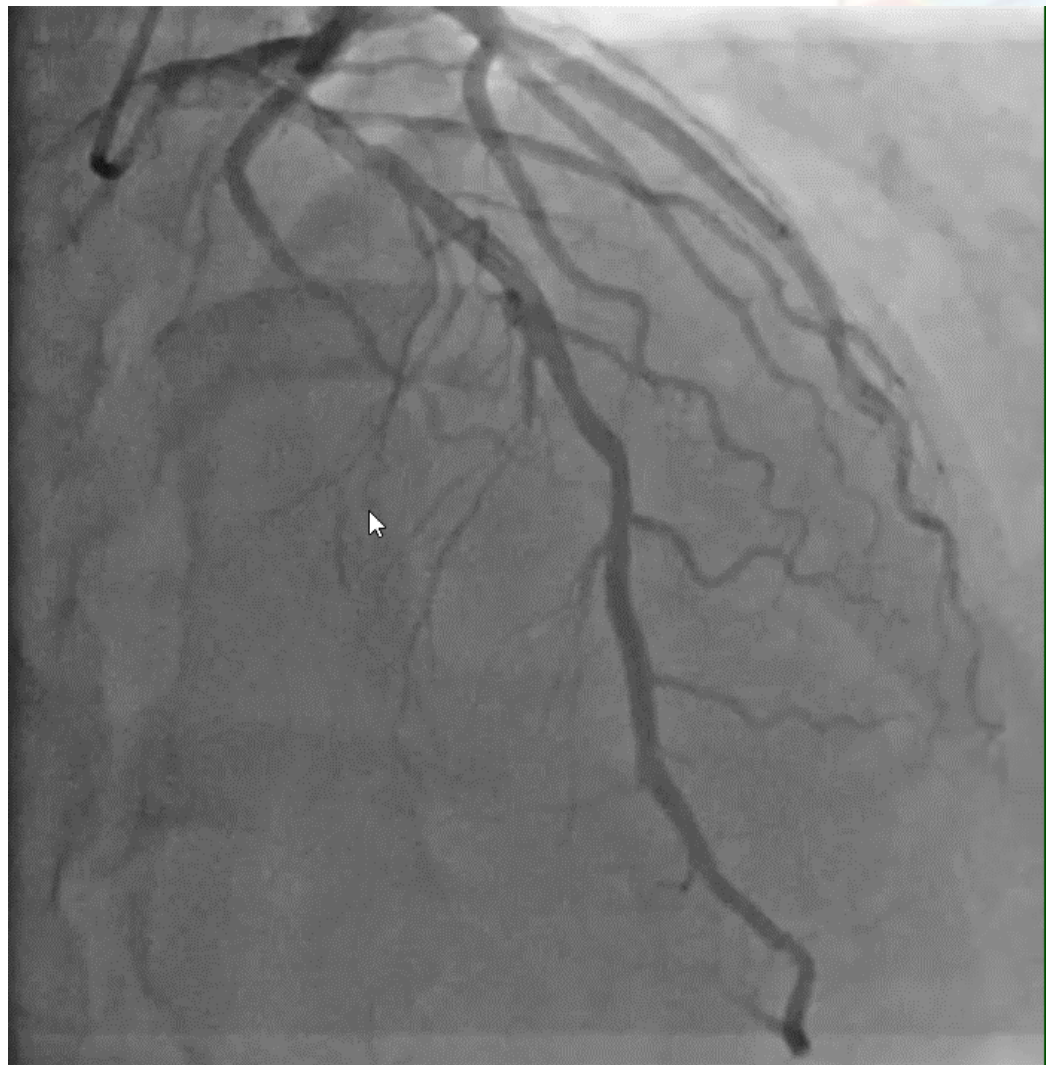
TRUONG VAN GIOI U

Lâm sàng

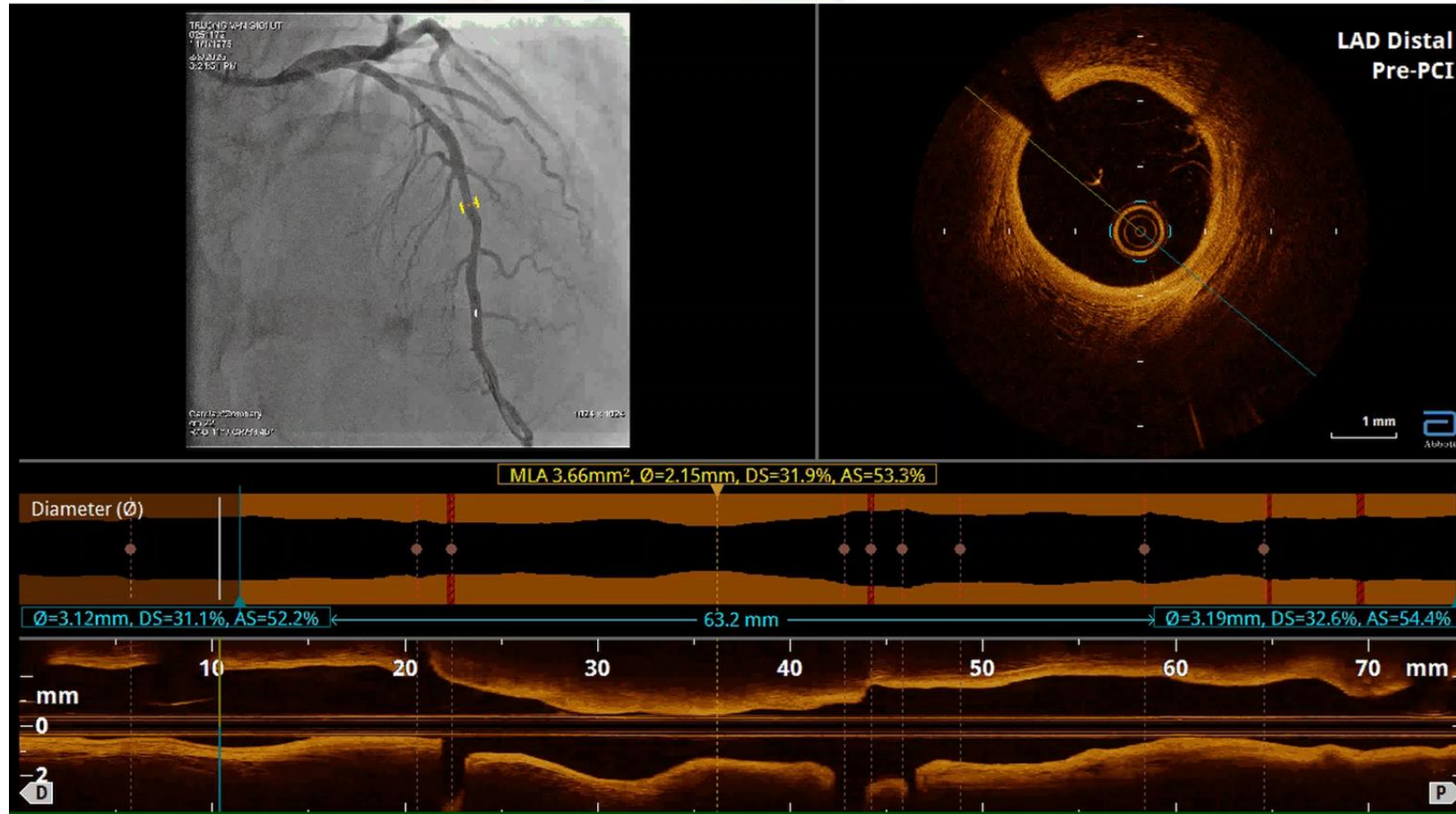
- Bệnh nhân: nam, 49 tuổi
- Nhập viện vì đau thắt ngực
- Chẩn đoán: **NSTEMI**
- Tiền căn: Hút thuốc lá



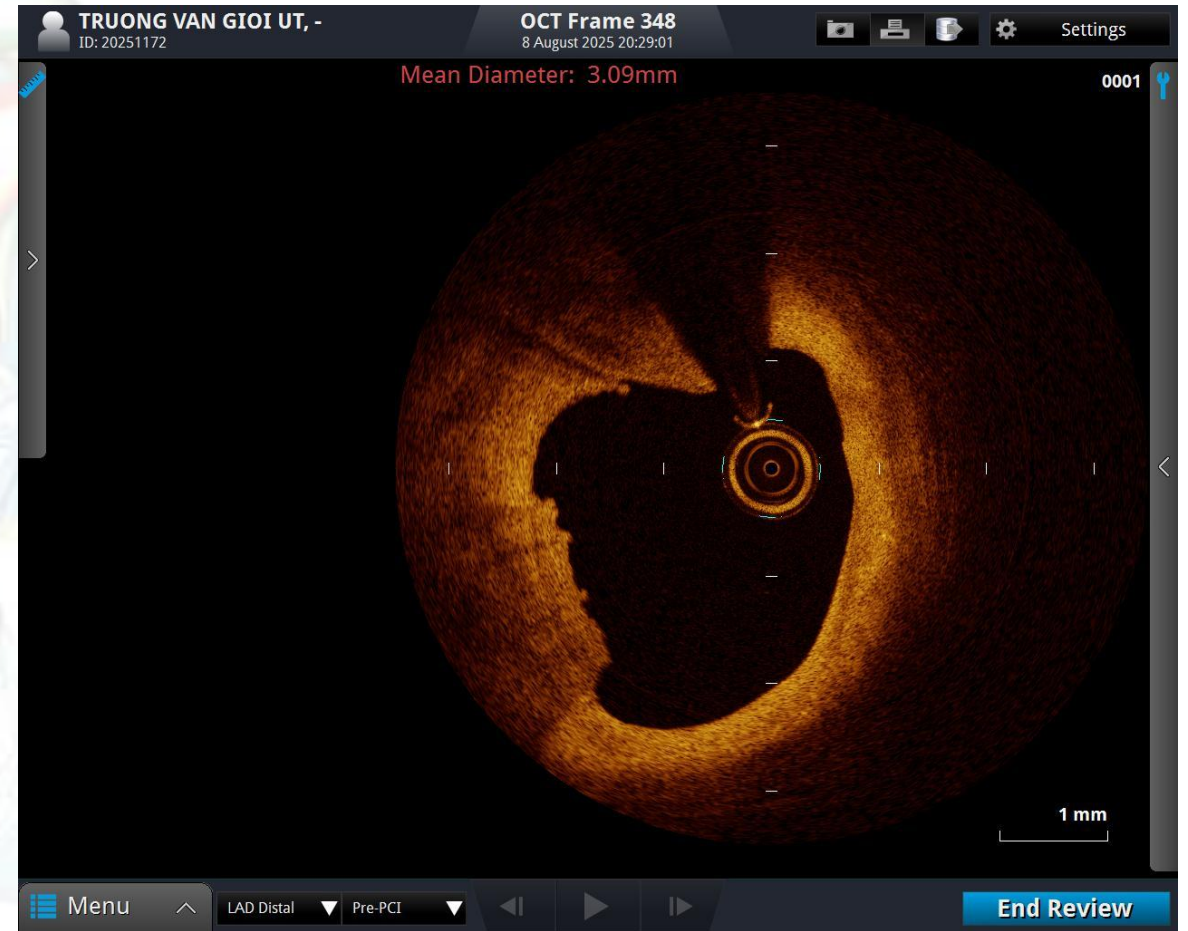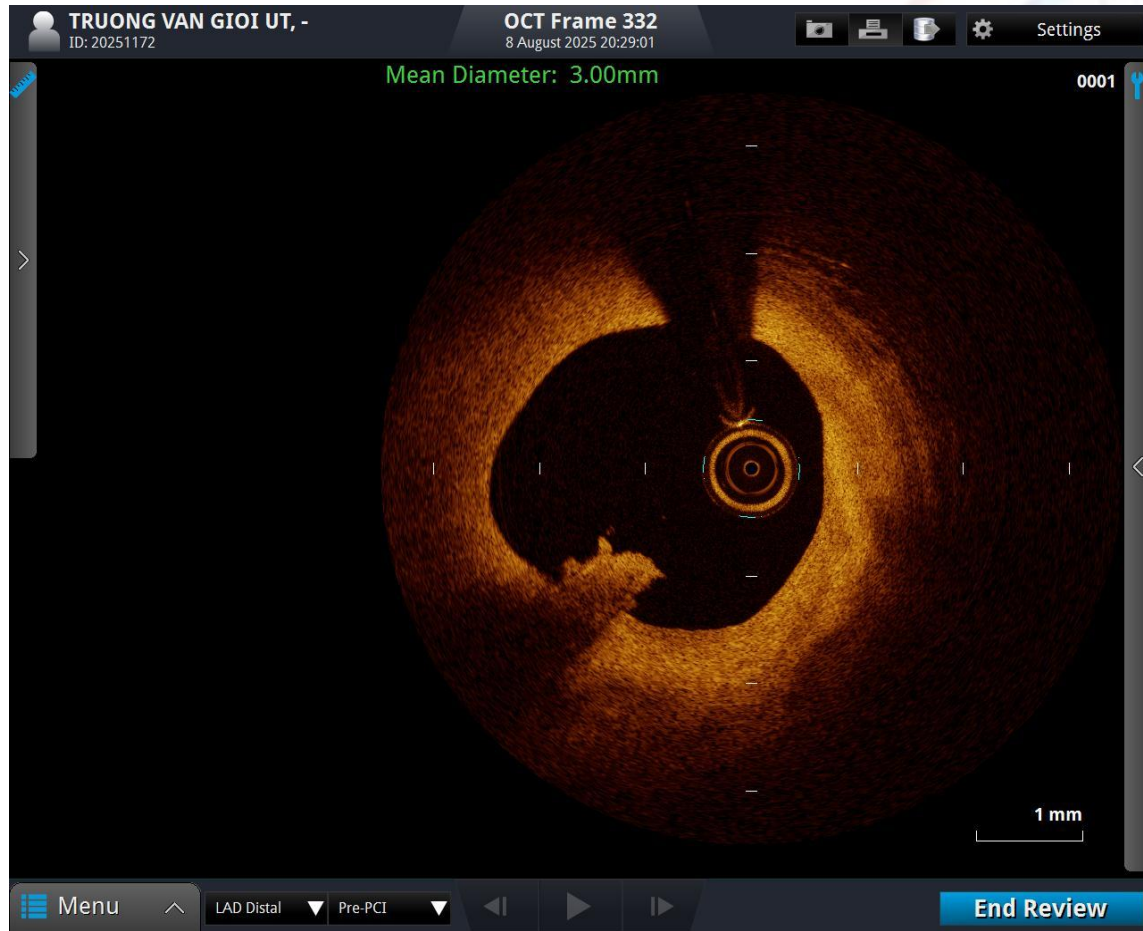
Angiogram



OCT imagings



OCT imagings



MLD

- Phân tích trên máy OCT



MAX

- Phân tích trên máy OCT

