

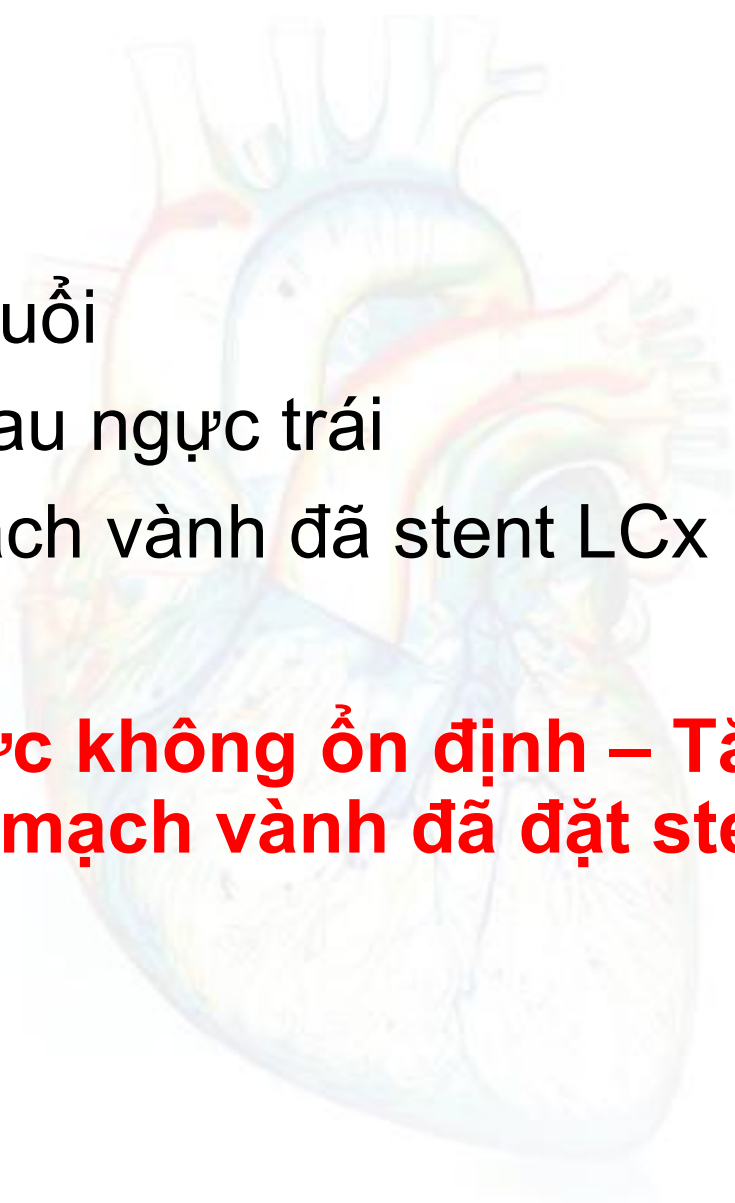


CASE LÂM SÀNG OCT

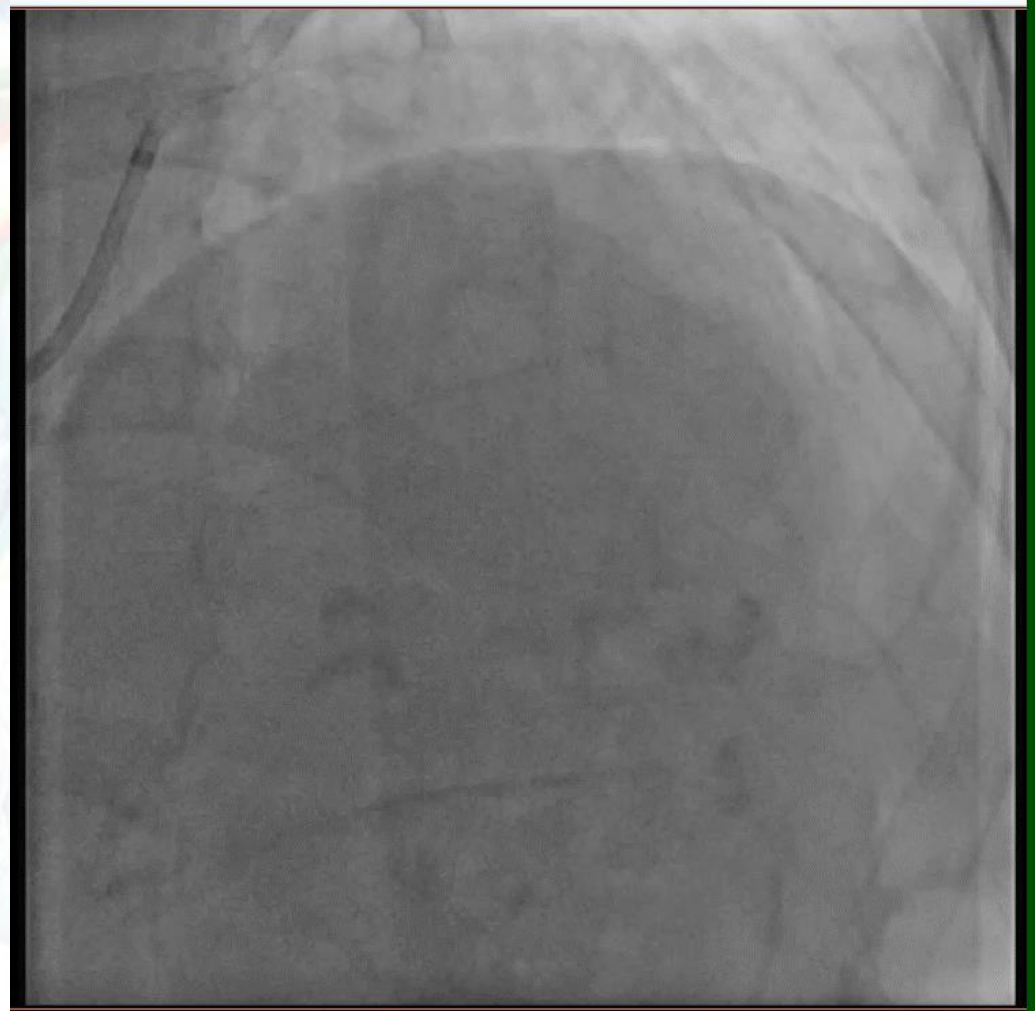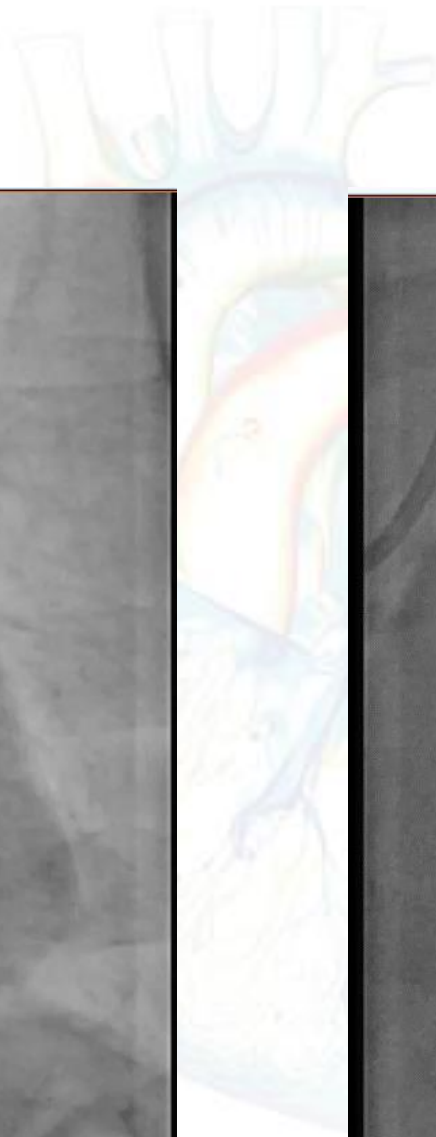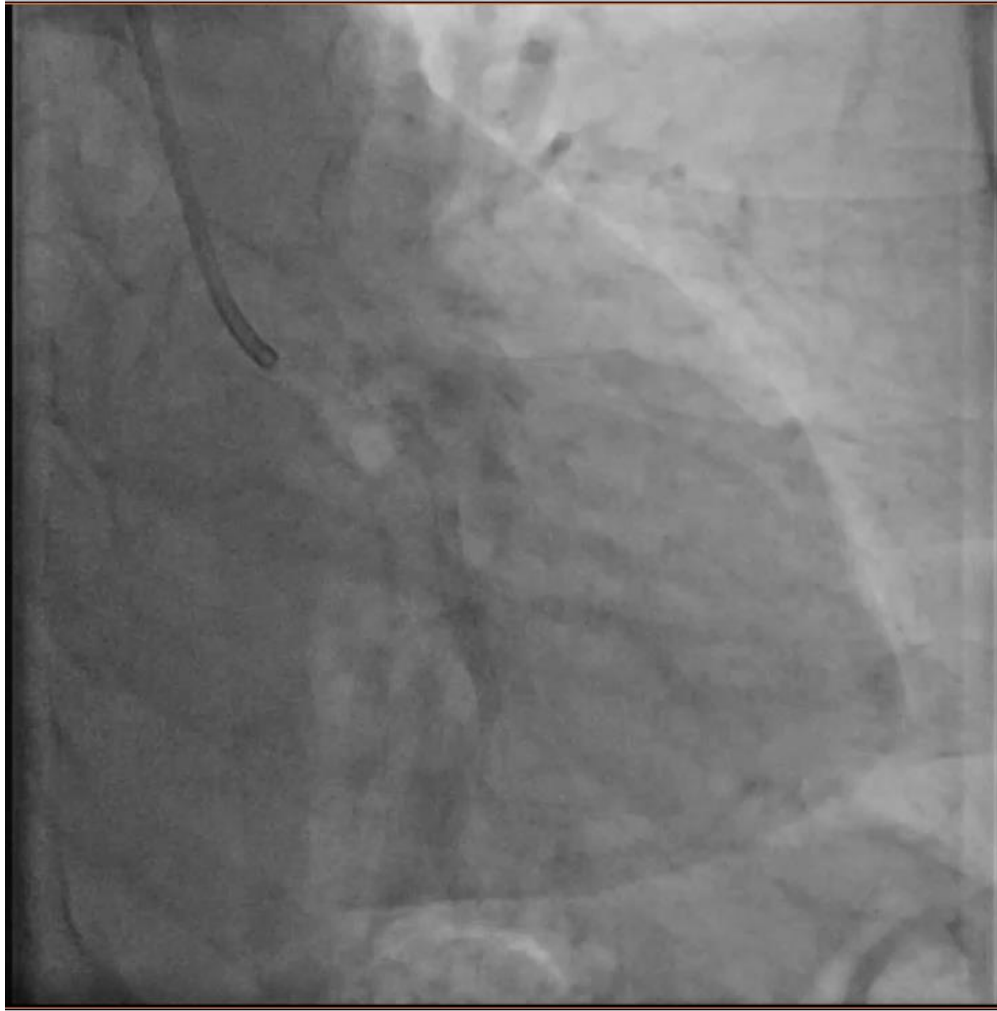Lâm sàng

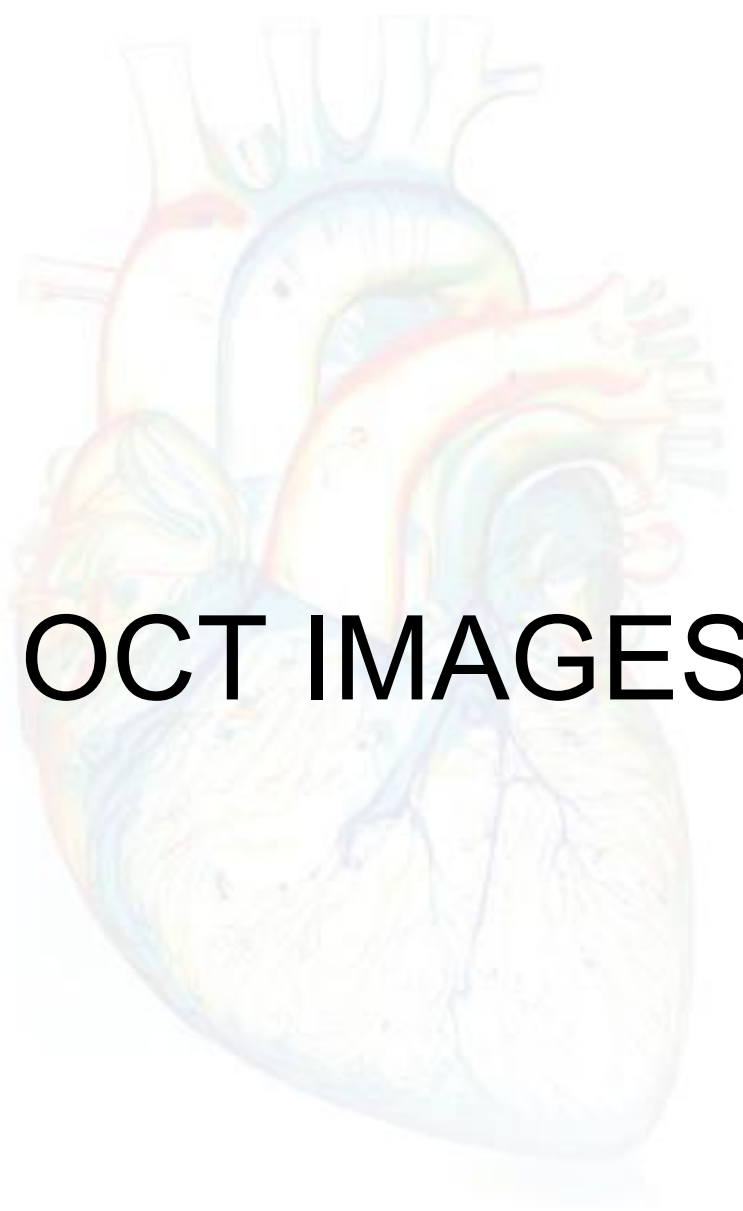
- Bệnh nhân nữ 71 tuổi
- Lí do nhập viện: Đau ngực trái
- Tiền căn: Bệnh mạch vành đã stent LCx
- Chẩn đoán:

Cơn đau thắt ngực không ổn định – Tăng huyết áp – Bệnh mạch vành đã đặt stent



Angiogram





OCT IMAGES