



ASIC
CONGRESS 2026

CA LÂM SÀNG OCT

DANH CHÀNH ĐA

TRẦN MINH TRUNG



CASE 1 LETT

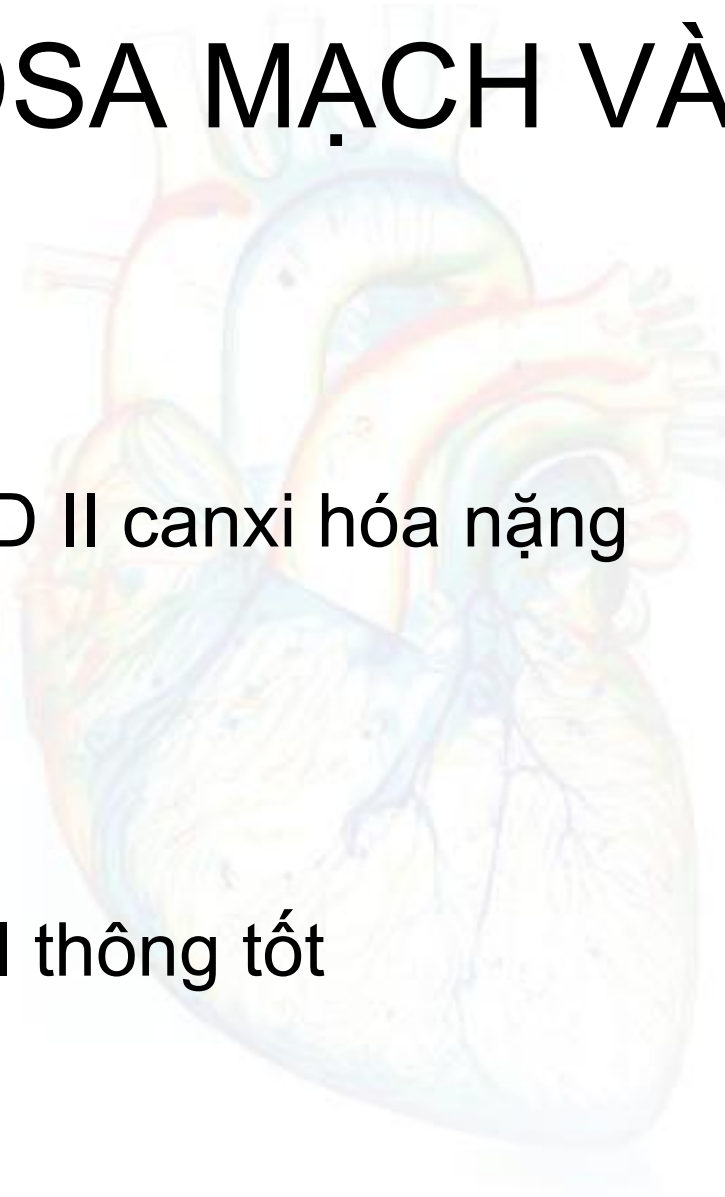
Lâm sàng



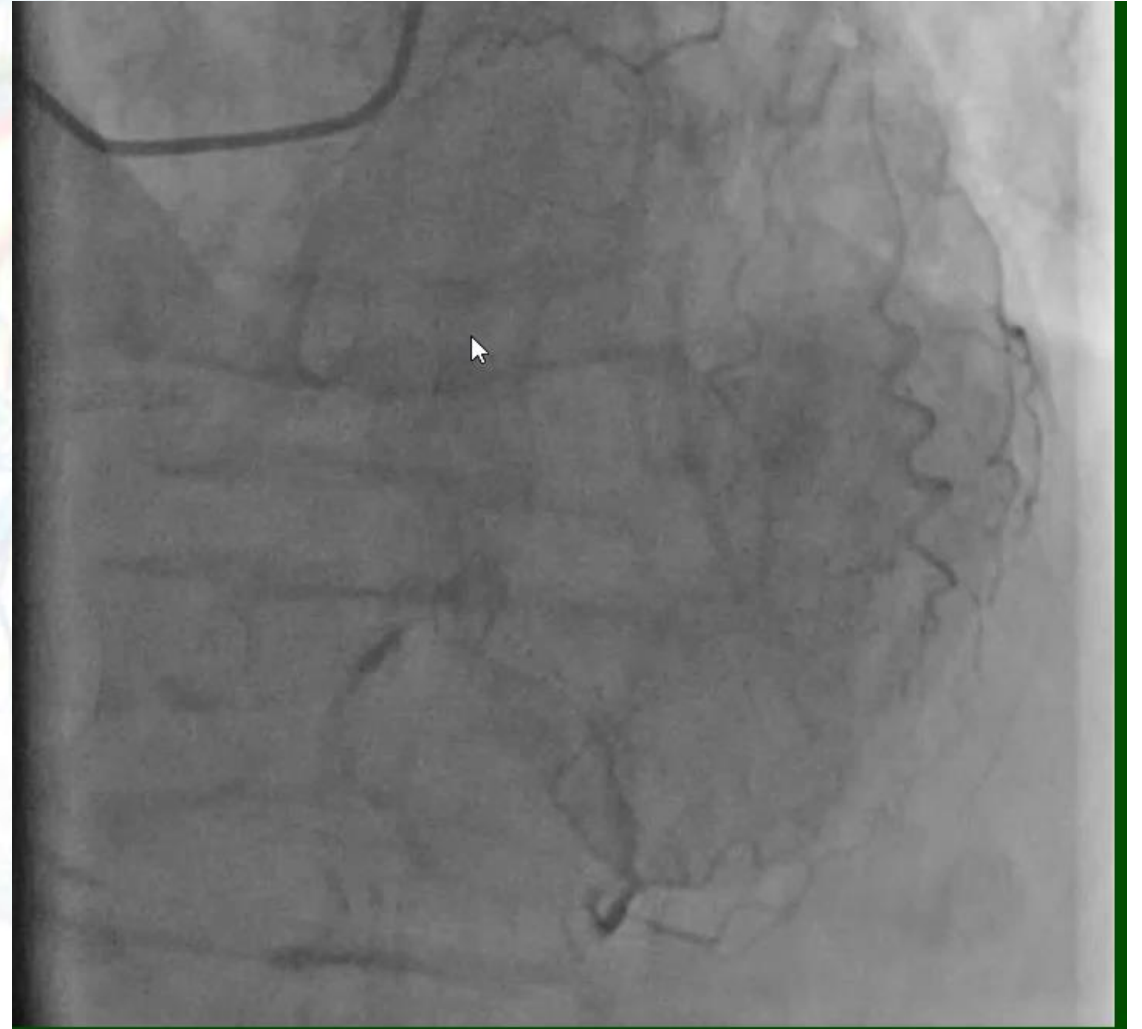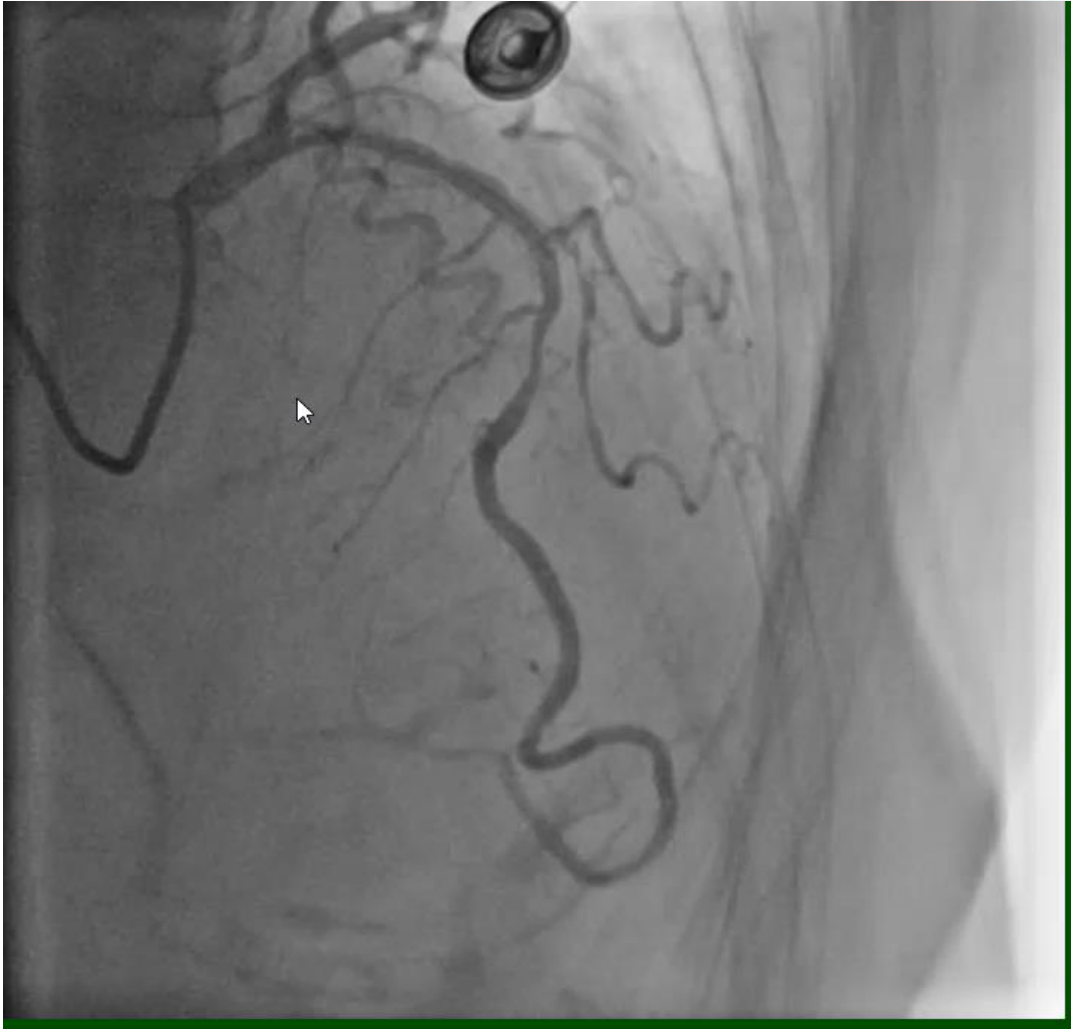- Bệnh nhân: nữ, 95 tuổi
- Nhập viện vì đau thắt ngực
- Tiền căn: stent RCA III (20/05/2024), Tăng huyết áp
- Chẩn đoán: Đau thắt ngực không ổn định; Bệnh mạch vành đã stent 2024; Tăng huyết áp

DSA MẠCH VÀNH

- LMCA: Không hẹp
- LAD: Hẹp 90% LAD II canxi hóa nặng
- LCx: Không hẹp
- RCA: Stent RCA III thông tốt



Angiogram



OCT imagings

- Phân tích trên máy OCT

