

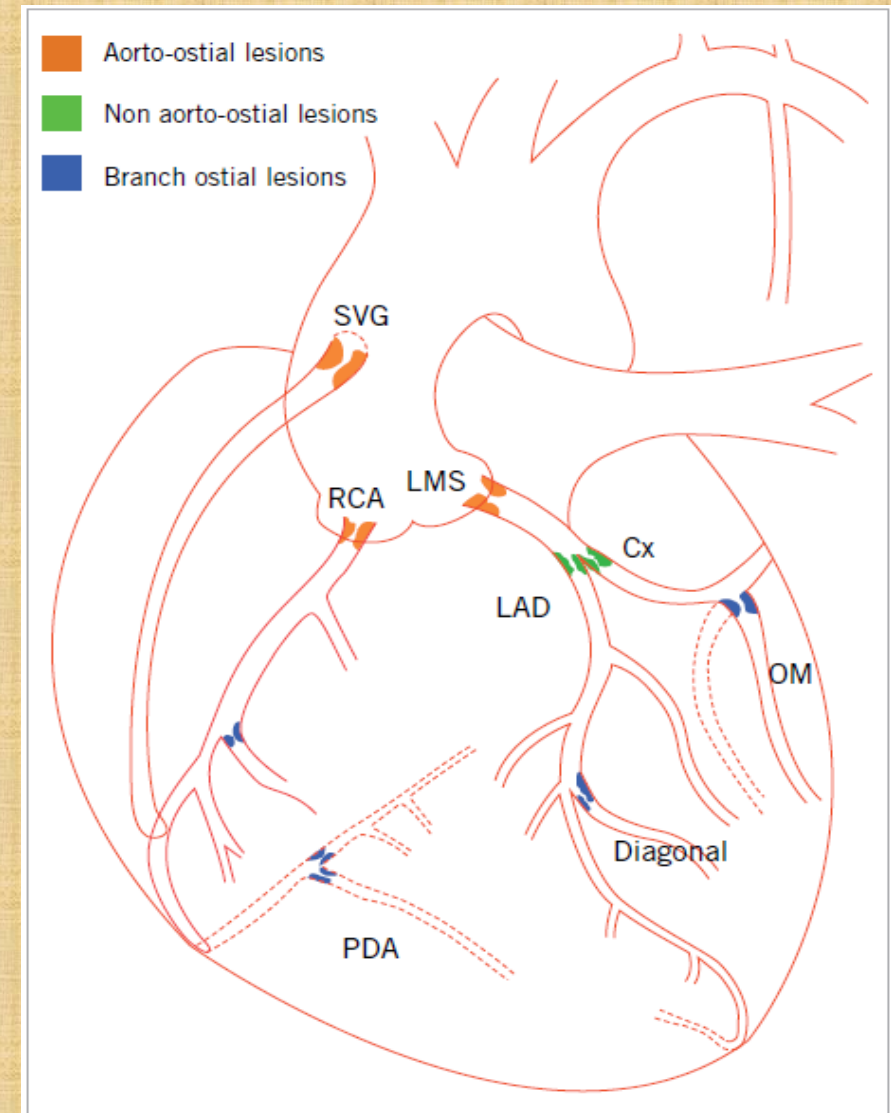
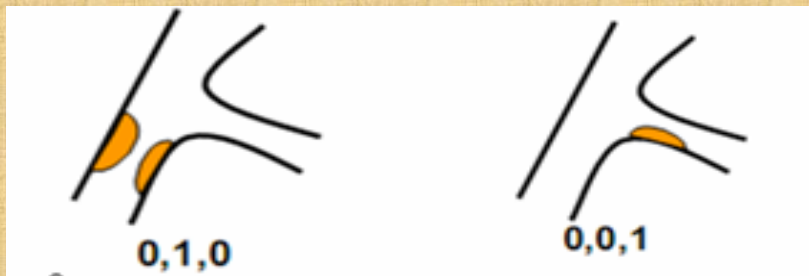
# TIẾP CẬN CAN THIỆP TỒN THƯƠNG LỖ ĐỘNG MẠCH VÀNH

BSCKII. LÝ ÍCH TRUNG

Khoa TMCT- BV Chợ Rẫy

# Định nghĩa và phân loại

- ❖ *STL*: Tổn thương ở 3 mm đầu tiên kể từ lỗ xuất phát của mạch máu.
- ❖ Phân loại: theo vị trí và chia thành 3 nhóm:
  - ❑ *STL* xuất phát từ ĐMC (Aorto-ostial lesions): LMCA, RCA,..
  - ❑ *STL* không xuất phát từ ĐMC (non aorto-ostial lesions): LAD, LCx
  - ❑ *STL* nhánh bên (Branch ostial lesions): Medina 0,1,0 và 0,0,1



## *Đặc điểm sang thương lỗ:*

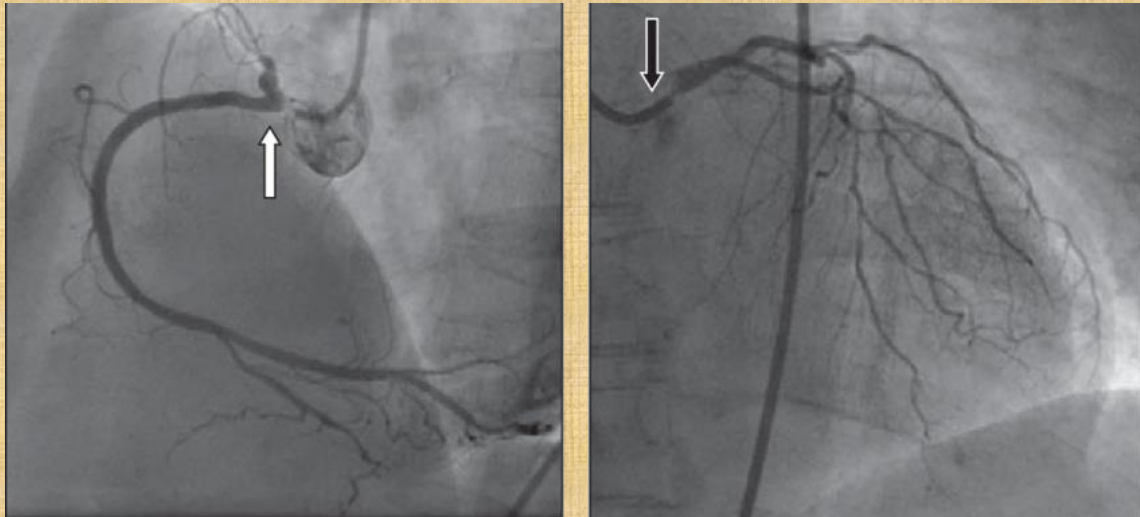
1. Tần suất STL thấp chiếm 2,7% sang thương mạch vành có chỉ định can thiệp.
2. Sang thương lỗ thường bị xơ và vôi hóa, đặc biệt STL chủ vành kèm theo sự dày của lớp cơ và mô đàn hồi của thành động mạch chủ → STL cứng và dễ co hồi khi đặt stent.

# Chỉ định can thiệp tổn thương lỗ ĐMV

## Chỉ định tái tưới máu:

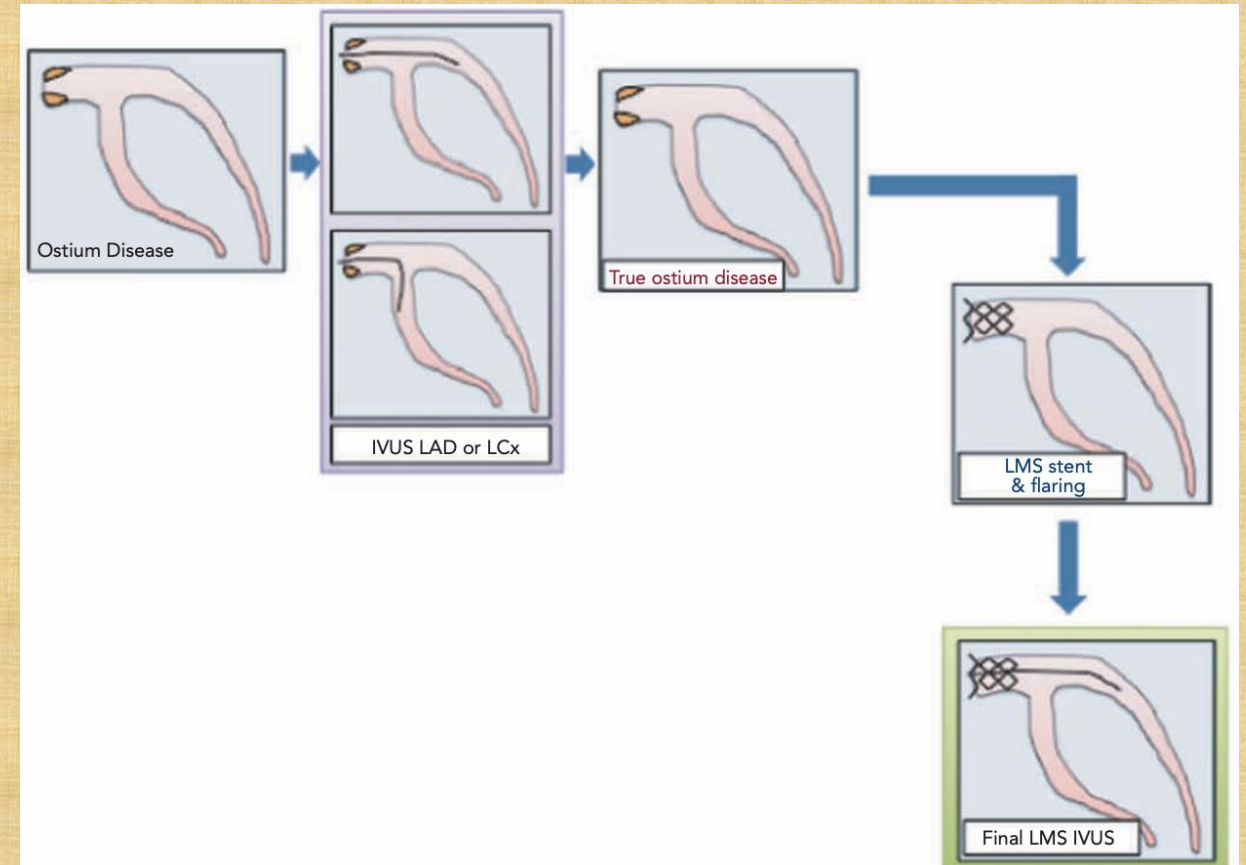
- ✓ Mức độ hẹp đường kính lỗ:
  - Hẹp lỗ LMCA  $\geq 50\%$
  - Hẹp lỗ RCA/cầu nối  $\geq 70\%$
- ✓ IVUS: MLA (lỗ LMCA)  $\leq 6\text{mm}^2$  (châu Á  $\leq 4,5\text{mm}^2$ )
- ✓ FFR  $\leq 0,8$ / iFR  $\leq 0,89$
- ✓ Có triệu chứng TMCB cơ tim

**LM ostium luôn là tổn thương NGUY CƠ CAO**



## Tổn thương lỗ LMCA

| PCI  | CABG   |
|--|--|
| <ul style="list-style-type: none"><li>• SYNTAX thấp-trung bình</li><li>• Giải phẫu phù hợp</li></ul> | <ul style="list-style-type: none"><li>• SYNTAX cao</li><li>• Bệnh đa nhánh, phức tạp</li></ul> |



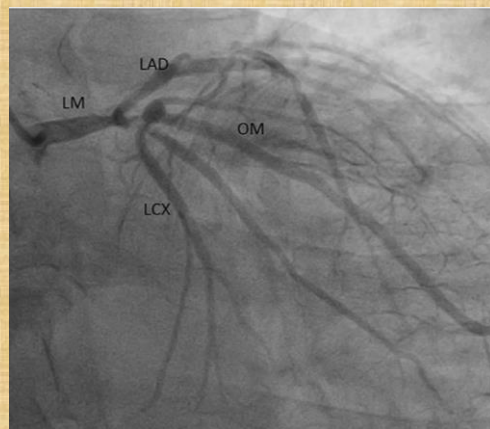
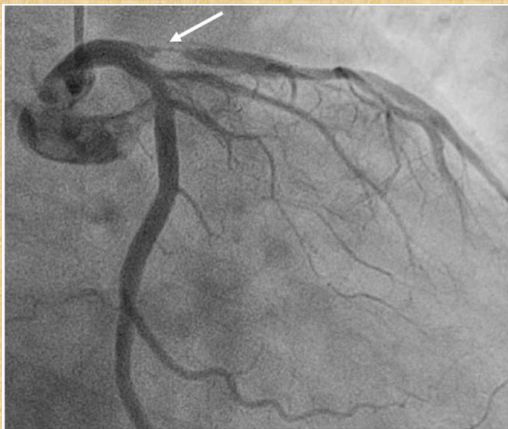# Chỉ định can thiệp tổn thương lỗ ĐMV

## Lỗ LAD, LCx, Ramus

### Chỉ định tái tưới máu:

- ✓ Hẹp  $\geq 70\%$
- ✓ FFR  $\leq 0,8$ / iFR  $\leq 0,89$
- ✓ Có bằng chứng TMCB cơ tim

Áp dụng như tổn thương thân mạch vành thông thường

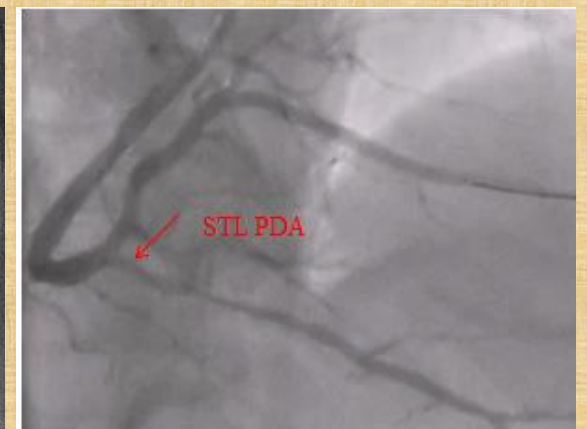
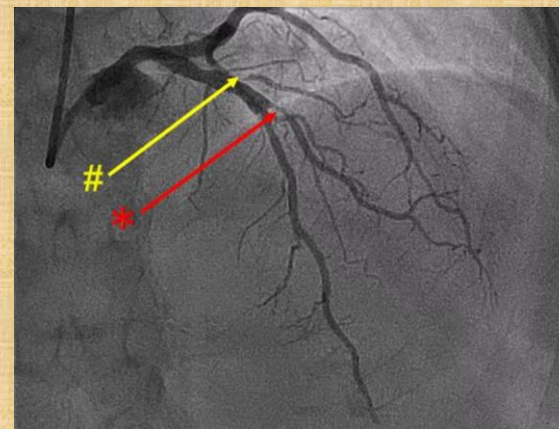


## Nhánh bên (Diag, OM, PDA, PLV)

### Tái tưới máu chọn lọc khi:

- ✓ Nhánh lớn, cấp máu vùng quan trọng (d  $\geq 2,5$ mm, cấp máu vùng cơ tim quan trọng)
- ✓ FFR  $\leq 0,8$ / iFR  $\leq 0,89$
- ✓ Triệu chứng dai dẳng dù điều trị nội khoa tối ưu

KHÔNG can thiệp thương lỗ nhánh bên nhỏ, không gây TMCB cơ tim



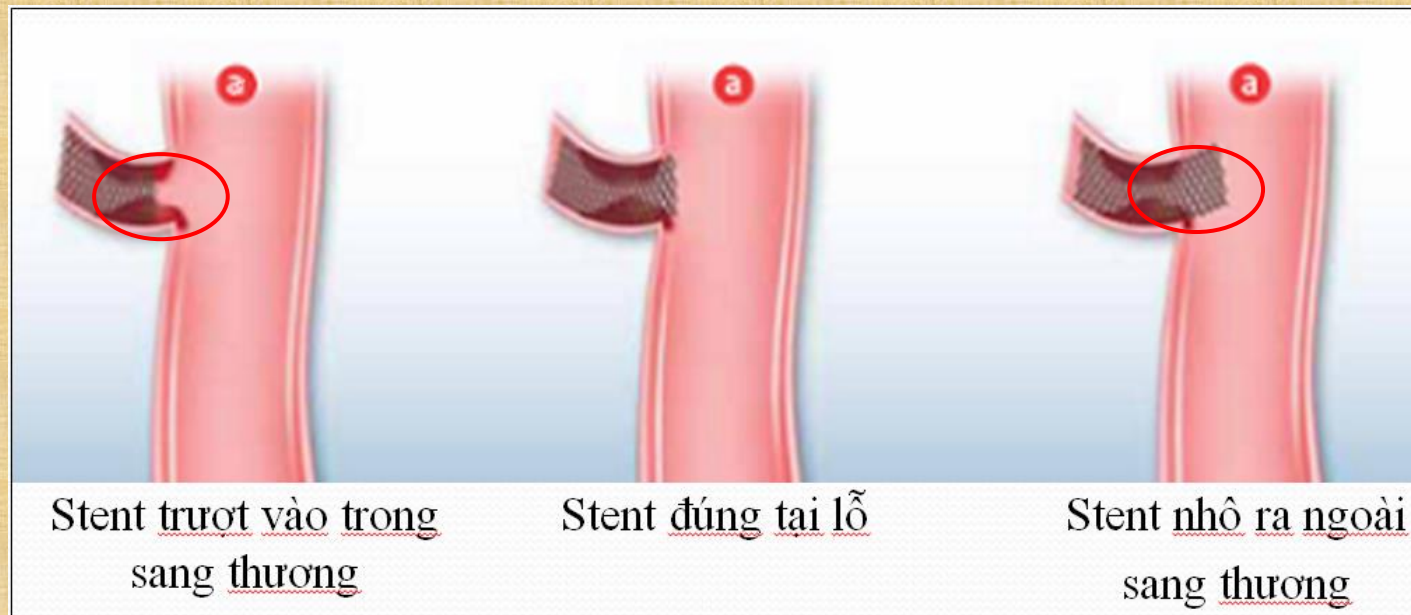
# Các kỹ thuật can thiệp đặt stent STL chủ vành

## *(LCA, RCA, SVG,..)*

1. PP truyền thống: dựa vào nhiều mặt cắt chụp mạch (Multiple Angiographic Views)
2. Kỹ thuật tháo cài ống thông (Guiding catheter disengagement)
3. Kỹ thuật thả nổi dây dẫn trong động mạch chủ (aorta free floating wire technique)
4. Hệ thống chuyên dụng để đặt stent tại sang thương lỗ và stent lỗ chuyên dụng (Ostial Pro-Stent Placement System and dedicated Ostial stent)
5. Kỹ thuật Szabo hay còn gọi là kỹ thuật dây neo (Anchor wire technique)

# 1. PP dựa vào nhiều mặt cắt chụp mạch (Multiple Angiographic Views)

Có nhiều thách thức, đặc biệt trong trường hợp STL bị che lấp, chông ngăn, hoặc đầu ống thông di chuyển nhiều, làm cho stent dễ bị trượt về phần xa hoặc nhô vào phần gần của STL khi ta đặt stent bằng phương pháp truyền thống.



# ĐẶT STENT STL THEO PHƯƠNG PHÁP TRUYỀN THỐNG

## Kết quả

| <b>Angiographic Views</b>      | <b>Dishmon<br/>(N=100)</b> | <b>G. Chico<br/>(N=78)</b> |
|--------------------------------|----------------------------|----------------------------|
| Stent trượt vào phần xa, n (%) | 26 (26%)                   | 6 (7,7%)                   |
| Stent nhô vào phần gần, n (%)  | 28 (28%)                   | 27 (34,6%)                 |
| Stent đúng vị trí lỗ, n (%)    | 46 (46%)                   | 45 (57,7%)                 |
|                                |                            |                            |

- Gutiérrez-Chico JL, et al (2010). “Szabo technique versus conventional angiographic placement in bifurcations 010-001 of Medina and in aorto-ostial stenting: angiographic and procedural results”. EuroIntervention; 5(7): 801-808.
- Dishmon , et al (2011). “High incidence of inaccurate stent placement in the treatment of coronary aorta-istial disease”. J Invasive Cardiol; 23(8): 322-326

# ĐẶT STENT STL THEO PHƯƠNG PHÁP TRUYỀN THỐNG

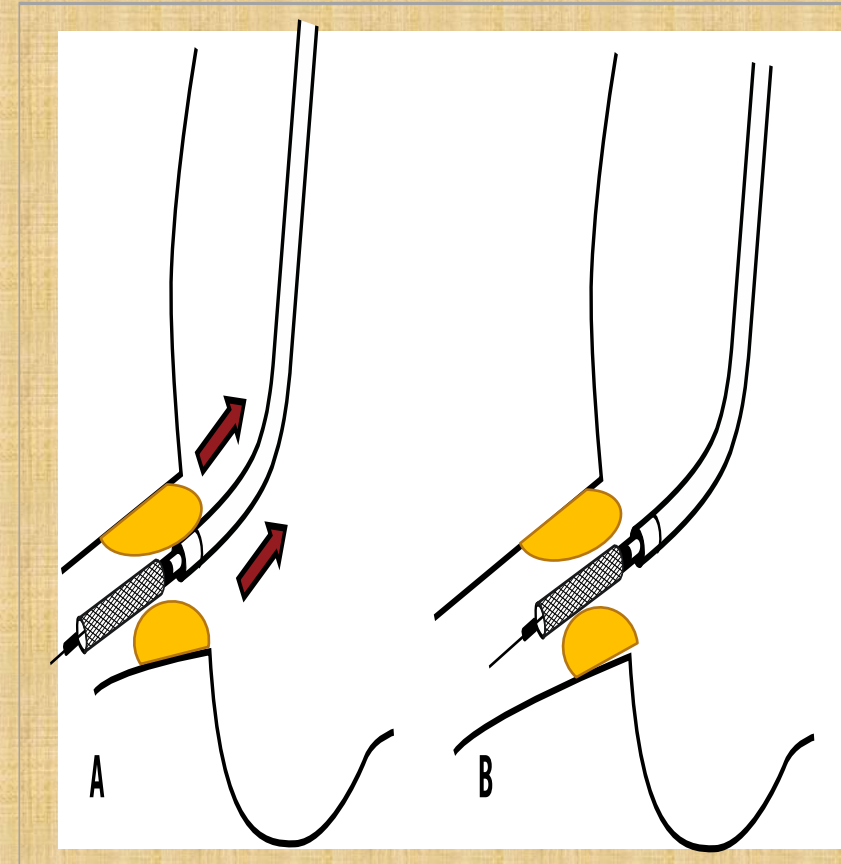
Hậu quả:

- Stent nhô vào phần gần → tăng nguy cơ huyết khối, khó khăn trong việc cài ống thông và đi dây dẫn khi can thiệp lại
- Stent trượt vào phần xa → phải đặt thêm stent nối tiếp, tăng tỷ lệ tái hẹp và tỷ lệ can thiệp lại sang thương đích.

| <b>Dishmon<br/>(N=100)</b>            | <b>Stent đúng<br/>vị trí lỗ<br/>(n=46)</b> | <b>Stent trượt<br/>vào phần xa<br/>(n=26)</b> | <b>Giá<br/>trị P</b> |
|---------------------------------------|--|---|----------------------|
| Thời gian theo dõi trung bình (tháng) | 24,5 ± 12,9                                | 23,5 ± 13,8                                   | NS                   |
| Tái hẹp (%)                           | 4 (8,7%)                                   | 14 (25,9%)                                    | 0,023                |
| Can thiệp lại sang thương đích (%)    | 3 (6,5%)                                   | 12 (22,2%)                                    | 0,024                |

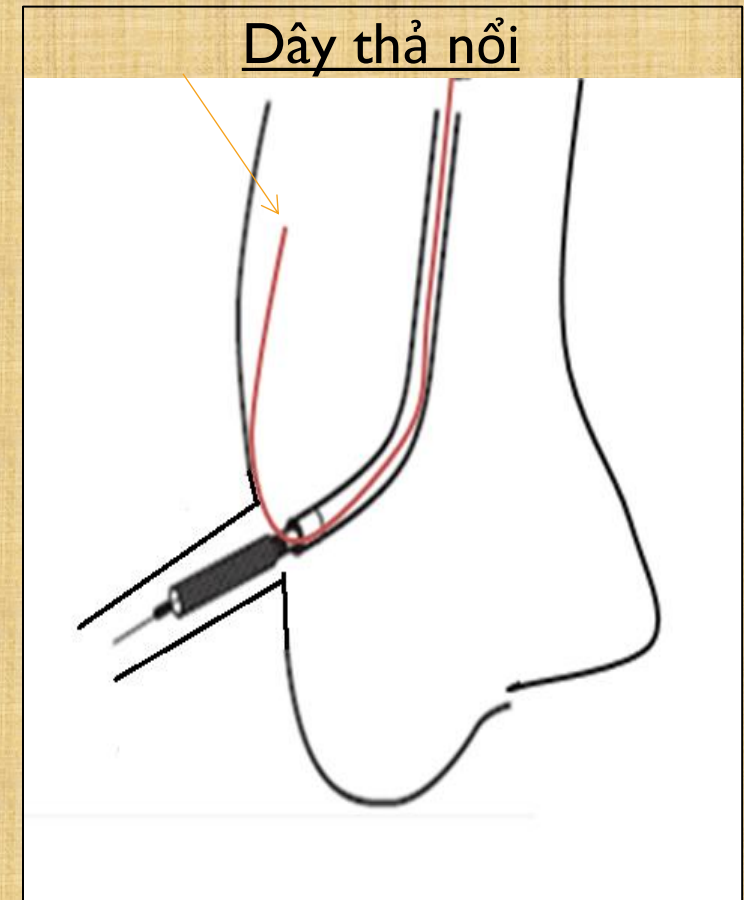
## 2. Kỹ thuật tháo cài ống thông (Guiding catheter disengagement)

- Đẩy stent sâu vào STL và giữ cố định đầu gần stent ở mép ống thông, xong kéo lùi cả hệ thống ống thông-stent ra đúng vị trí STL và bung stent
- Ưu điểm: hạn chế được sự chuyển động giữa stent và đầu ống thông can thiệp
- Thích hợp: STL được bộc lộ rõ và đầu ống thông không di chuyển nhiều theo nhịp tim-nhịp thở của bệnh nhân

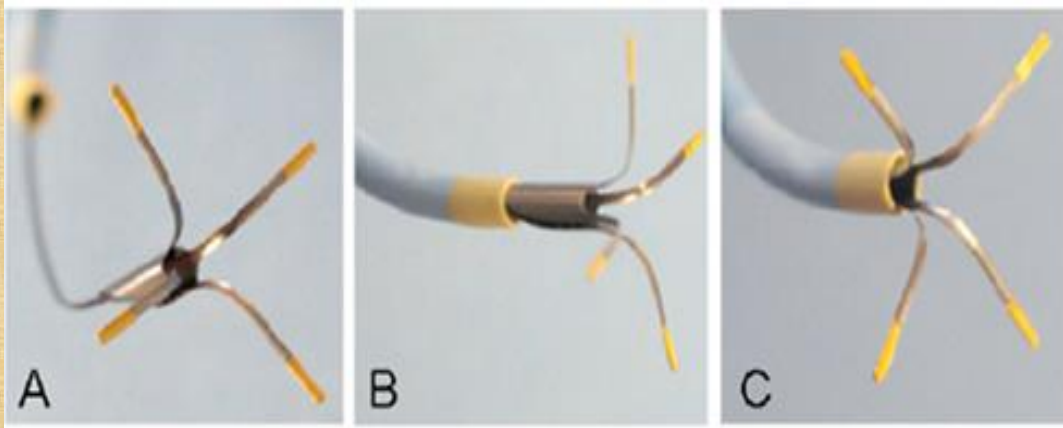


### 3. Kỹ thuật thả nổi dây dẫn trong động mạch chủ (aorta free floating wire technique)

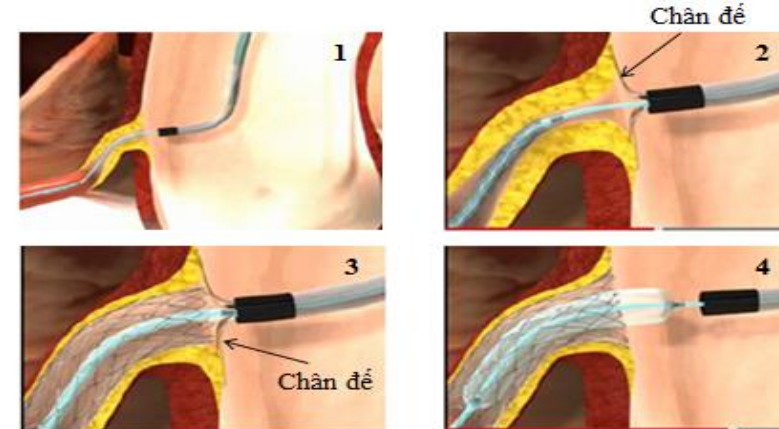
- Dùng 2 dây dẫn: dây 1 đặt ở mạch máu có STL để đặt stent, dây 2 xuyên qua đầu ống thông vào ĐMC để giữ không cho đầu ống thông cài vào lỗ ĐMV.
- Ống thông được đưa vào tiếp cận với mép STL
- Stent đẩy sâu vào STL-kéo lùi lại tới đầu ống thông và bung stent
  - Ưu điểm: Giúp ổn định đầu ống thông ở mép STL
  - Hạn chế: Phải bộc lộ rõ STL



## 4. HỆ THỐNG CHUYÊN DỤNG ĐỂ ĐẶT STENT STL VÀ STENT LỖ CHUYÊN DỤNG: HIỆN KHÔNG PHỔ BIẾN



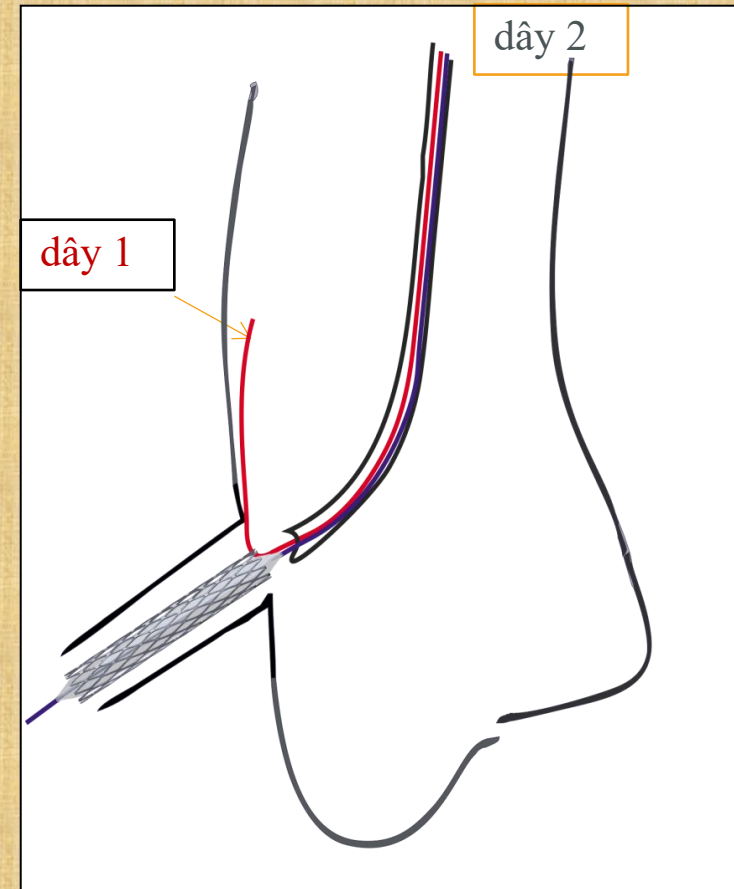
- A. Trụ chân đế áp lỗ nằm ngoài ống thông can thiệp
- B. Chân đế áp lỗ được kéo vào ống thông can thiệp 6F
- C. Chân đế áp lỗ xòe ra tại đầu ống thông can thiệp



1. Guiding catheter và hệ thống dây dẫn-stent được cài vào mạch máu sang thương lỗ chủ-vành
2. Hệ thống chân đế được bung ra áp sát vào thành động mạch chủ tại sang thương lỗ
3. Kéo lùi stent về đúng vị trí lỗ sang thương và bung stent với áp lực chuẩn
4. Thu hồi hệ thống chân đế- kéo lùi guiding catheter và bong ra khỏi lỗ sang thương → bơm bóng lên áp lực cao để bung rộng và áp sát stent vào lỗ sang thương.

## 5. KT SZABO:

- Sử dụng 2 guidewires:
  - Guidewire 1 đặt ở mạch máu có STL để đặt stent
  - Guidewire 2 đặt ở gốc ĐMC để neo mắt cáo gần nhất của stent
- Mắt cáo gần nhất của stent được mở ra với áp lực khoảng 4 atm bên ngoài cơ thể bệnh nhân
- Stent được đẩy vào mạch máu có sang thương cho đến khi nó dừng lại tại mép STL và bung stent

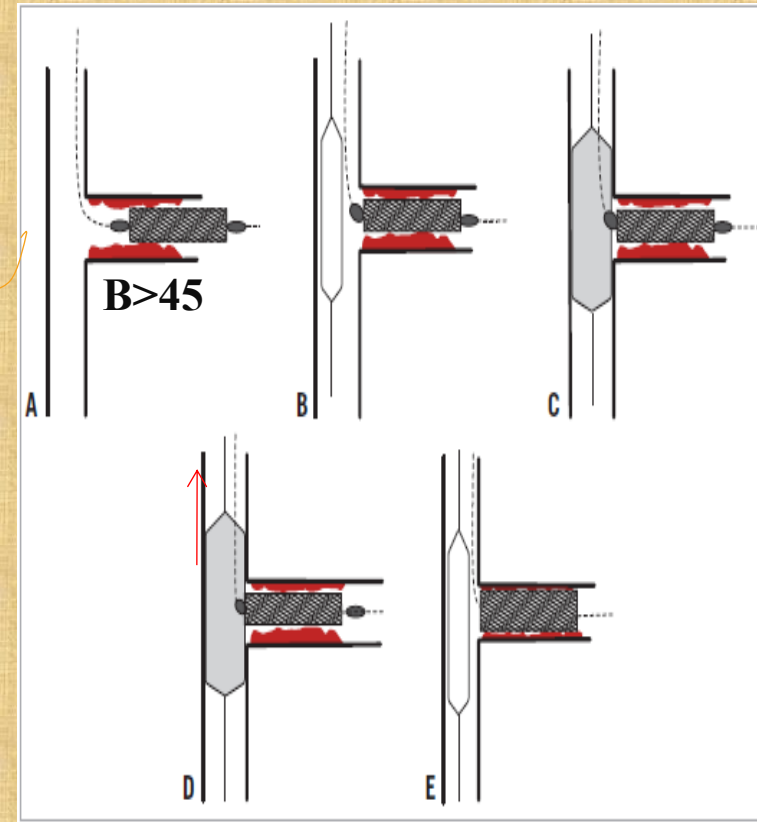


**Các kỹ thuật can thiệp đặt stent *STL* không xuất phát từ ĐMC:  
*STL của LAD, LCx và các phân nhánh khác***

1. Sử dụng nhiều mặt cắt chụp mạch cản quang (Multiple angiographic views)
2. Kỹ thuật kéo lùi stent (Stent draw-back technique)
3. Kỹ thuật đặt 1 stent bắt ngang (Cross-over 1 stent technique)
4. Kỹ thuật Szabo hay còn gọi là kỹ thuật dây neo (Anchor wire technique)

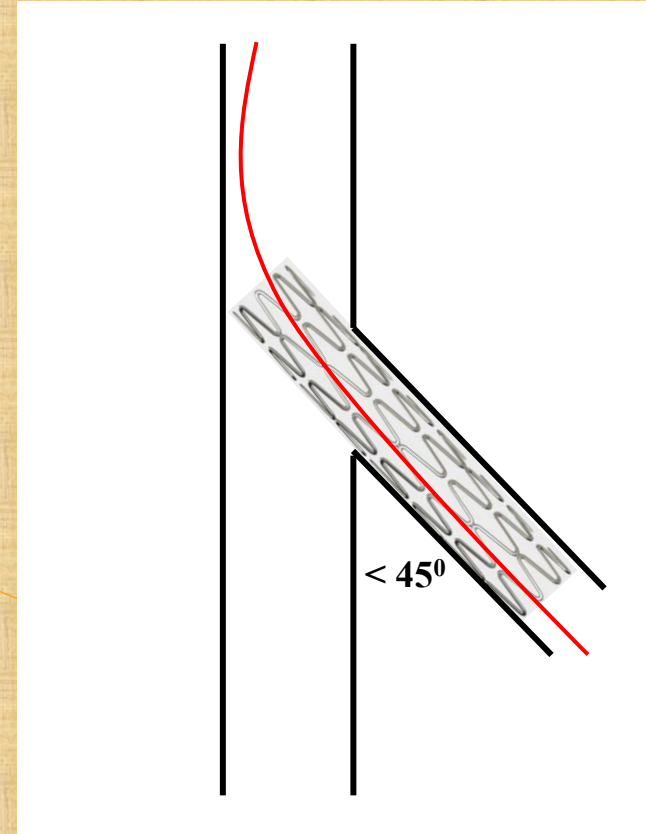
# 1. Kỹ thuật kéo lùi stent (Stent draw-back technique): Dùng 2 dây dẫn kèm 1 bóng

- Dây 1 đặt vào mạch máu có *STL* để đặt stent, dây 2 và bóng được đặt vào mạch máu bên cạnh- đối diện *STL*
- Stent được đưa sâu vào mạch máu có *STL*, bóng được đặt đối diện *STL* và bơm lên áp lực thấp 4-6 atm
- Kéo lùi stent lại cho đến khi thấy đầu gần stent ấn lõm bóng thì giữ cố định vị trí và bung stent.



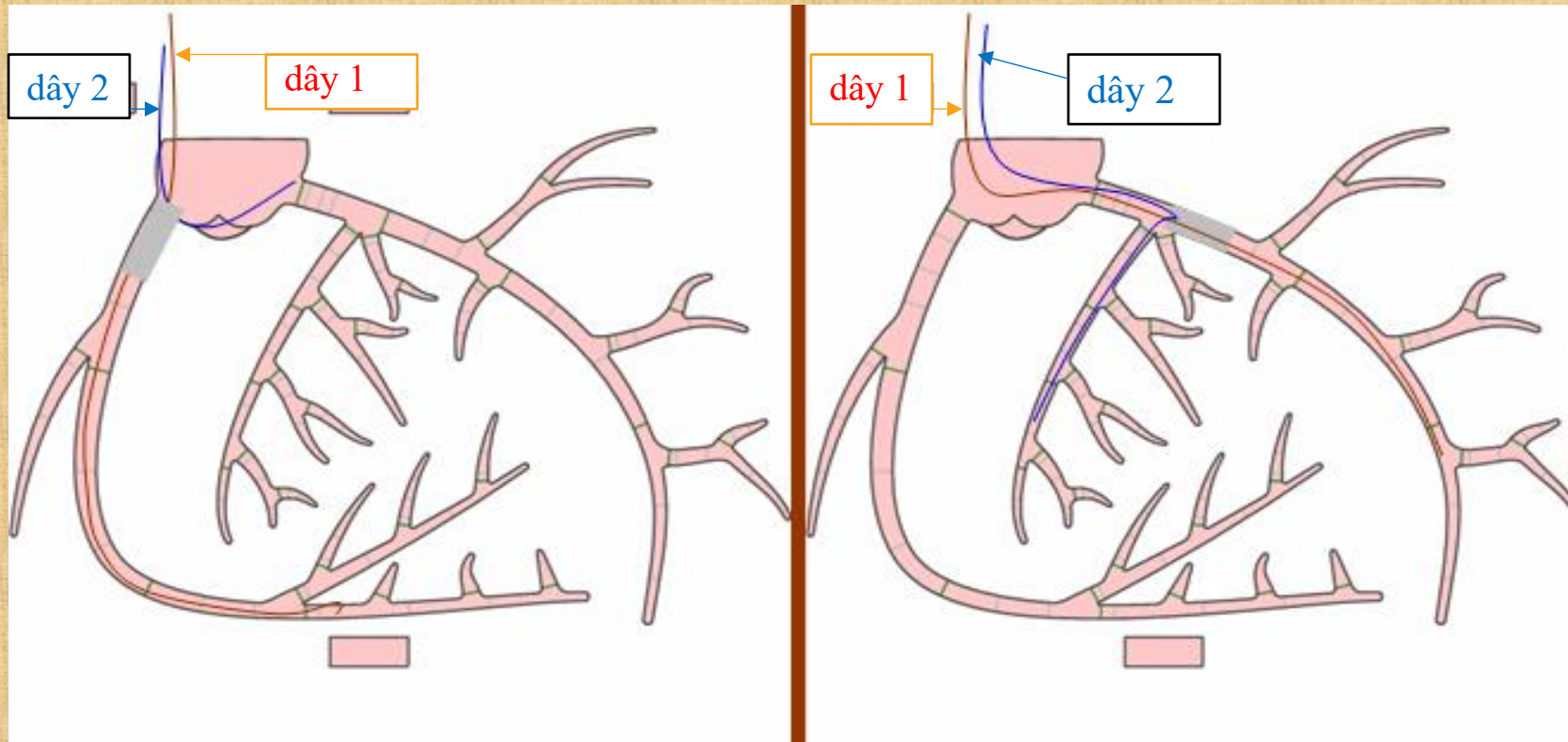
## 2. Kỹ thuật 1-stent bắt ngang (Cross-over stenting technique)

- ✓ Ưu điểm là chắc chắn stent phủ hết sang thương lỗ
- ✓ Thường có sự chênh lệch đường kính đáng kể giữa nhánh chính và nhánh bên, nguy cơ nhù nhánh bên
  - Phải kết thúc bằng POT, hoặc kissing bóng
  - Phù hợp góc phân nhánh  $< 45^{\circ}$



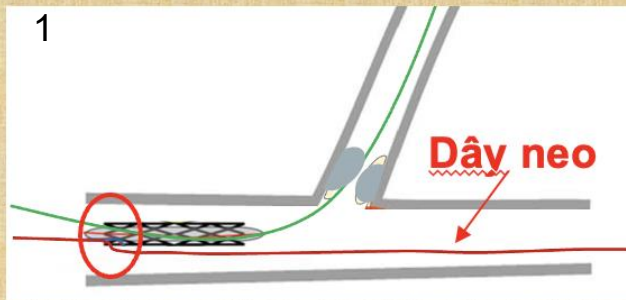
# KỸ THUẬT SZABO

Năm 2005 Szabo đã đưa ra kỹ thuật dây neo để đặt stent STL, gọi là *kỹ thuật Szabo*. Phương pháp này khả thi, an toàn và hiệu quả

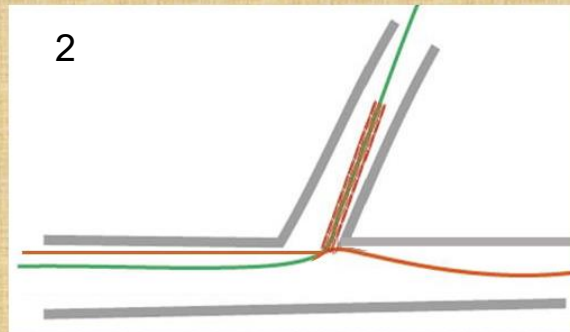


# CÁC BƯỚC THỰC HIỆN KỸ THUẬT SZABO

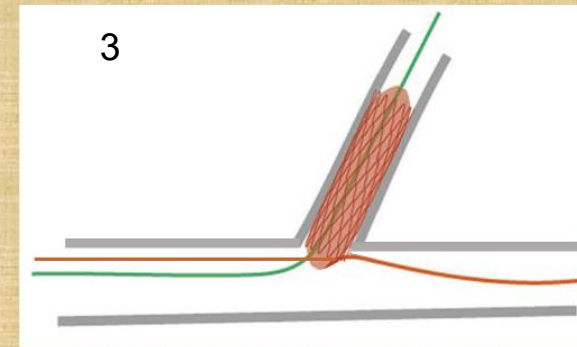
Dây đặt stent




Dây neo được luồn qua mắt cáo gần nhất của stent, stent được đẩy vào SB




Stent dừng lại tại lỗ vào SB, kéo đẩy dây neo để tránh kẹt dây neo




Stent được bơm với áp lực chuẩn 8- 12atm



Làm xẹp bóng và rút dây neo ra




Kéo lùi nhẹ và bơm bóng với áp lực cao để stent nở tròn và áp sát lỗ




Stent đúng vị trí lỗ vào nhánh bên


# KỸ THUẬT MỞ MẮT CÁO STENT GẦN NHẤT THƯỜNG DÙNG



**bước 1**



**bước 2**



**bước 3**

Áp lực bơm để mở mắt cáo stent 3- 4 atm

# KỸ THUẬT SZABO

KT Szabo  
trong can thiệp STL vành


**Tung.L.I**

# Biến cố của Kỹ thuật Szabo- Phòng ngừa và xử trí

## ❑ Tuột stent

Có thể xảy ra khi đẩy qua đoạn vôi hóa nặng, xoắn vặn hoặc gấp góc


- ✓ **Phòng ngừa:** không thực hiện Szabo cho tổn thương vôi hoá, xoắn vặn hoặc gấp góc, chuẩn bị tt tối ưu. Sử dụng stent chuyên dụng Szabo
- ✓ **Xử trí:** Dùng snare lấy stent tuột ra; cân nhắc đặt lại bằng Szabo hoặc chuyển kỹ thuật khác.



## ❑ Xoắn dây neo

Có thể xảy ra khi đẩy stent vào 2 dây bị xoắn nhau.

- ✓ **Phòng ngừa:** tránh để chéo dây từ bên ngoài, dùng guiding 7 F
- ✓ **Xử trí:** Khi đẩy stent vào gần tới Carina có kháng lực hoặc nhận thấy xoắn dây thì dừng lại, kéo nhẹ dây neo hoặc dây đặt stent về chỗ chia nhánh- bằng cách này xoắn dây được tháo hoàn toàn, sau đó đẩy dây neo hoặc dây đặt stent vào lại và tiếp tục kỹ thuật Szabo.



## ❑ Kẹt dây neo: Dây neo bị mắc giữa stent và thành mạch

Có thể xảy ra do đẩy stent vào quá đà, hoặc sử dụng dây neo có “khắc”

- ✓ **Phòng ngừa:** khi đẩy stent vào áp sát lỗ nhánh bên, làm động tác kéo - đẩy dây neo để đảm bảo dây neo nằm đúng mặt phẳng lỗ vào nhánh bên mà không bị gấp vào lỗ nhánh bên; tránh sử dụng dây neo có “khắc”
- ✓ **Xử trí:** Dùng bóng nhỏ hoặc microcatheter hỗ trợ rút dây bị kẹt ra.

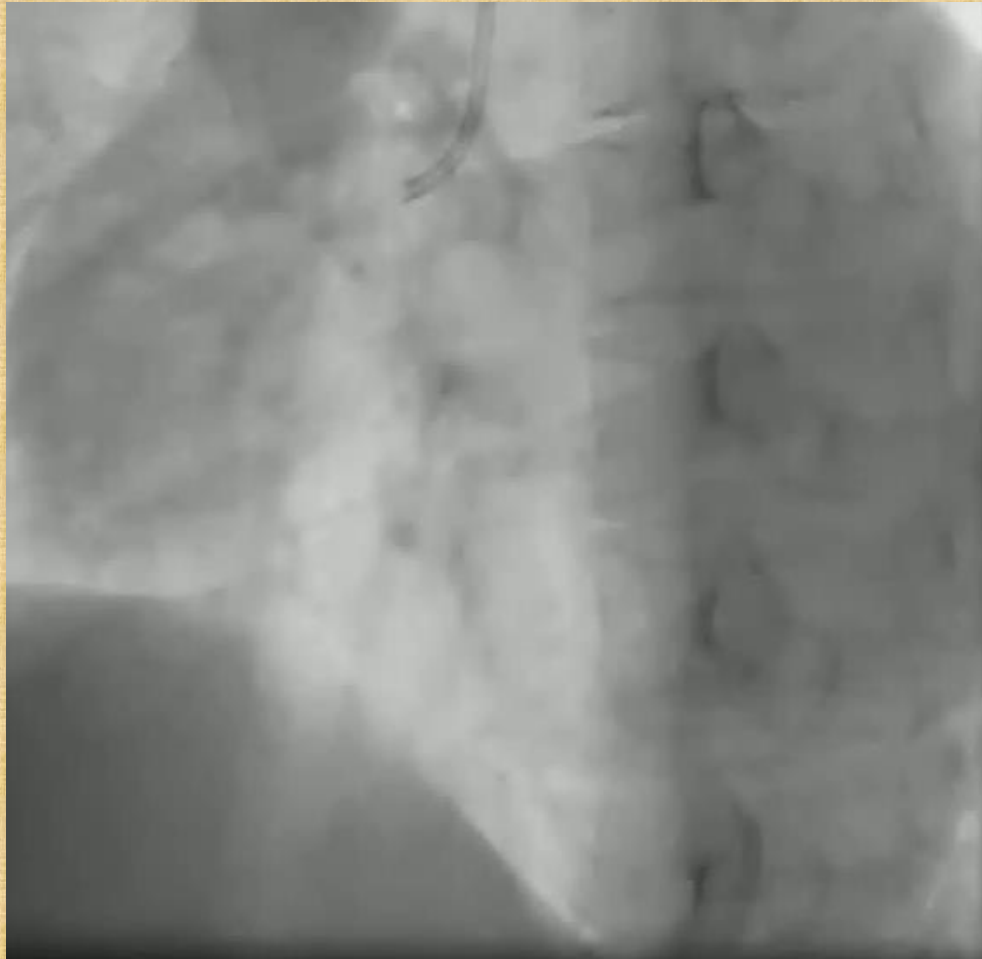


# SZABO TECHNIQUE

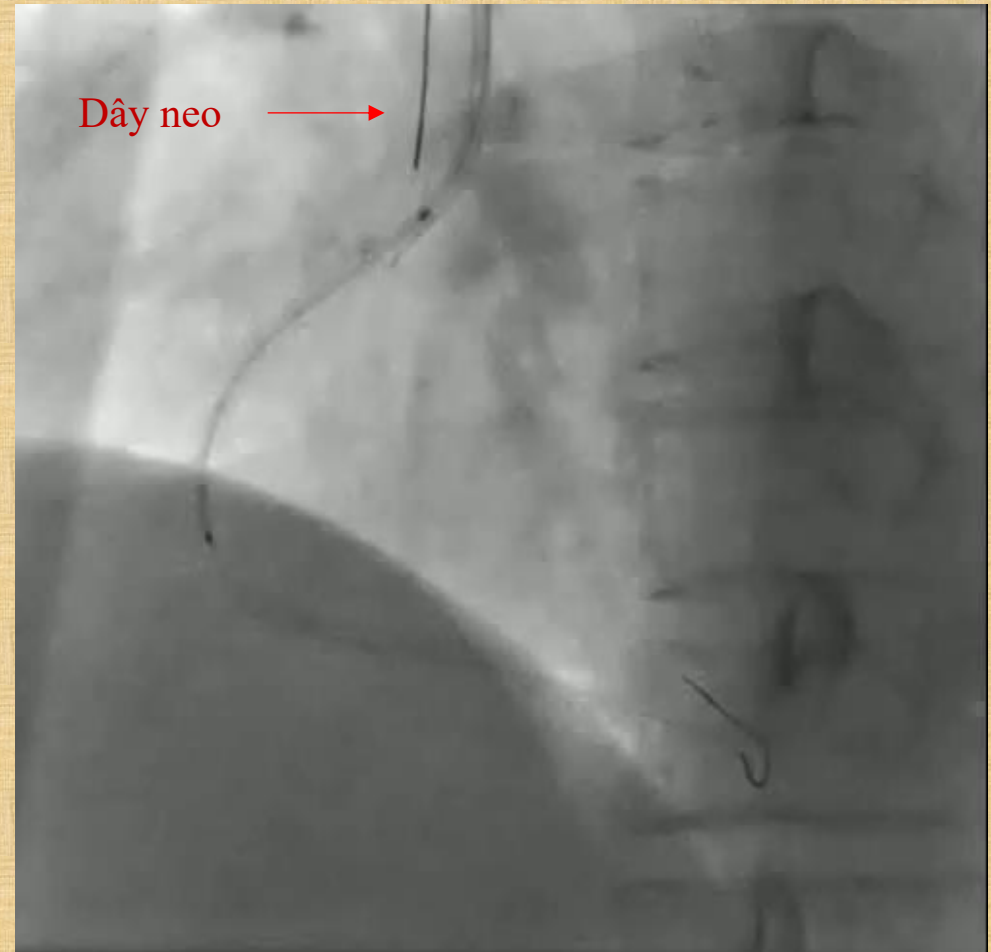
- Ưu điểm:
  - Đặt stent đúng ở vị trí STL, đặt biệt hiệu quả trong các trường hợp STL bị che lấp, chòong ngăn hoặc đầu ống thông di chuyển nhiều.
- Hạn chế:
  - Không thích hợp cho mạch máu vôi hóa nặng hoặc xoắn vặn, gấp góc  $>90$

# CASE 1: CAN THIỆP ĐẶT STENT OSTIAL RCA BẰNG KT SZABO

Hẹp 70% RCAI từ lỗ, catheter di chuyển nhiều theo nhịp tim/ nhịp thở Bn

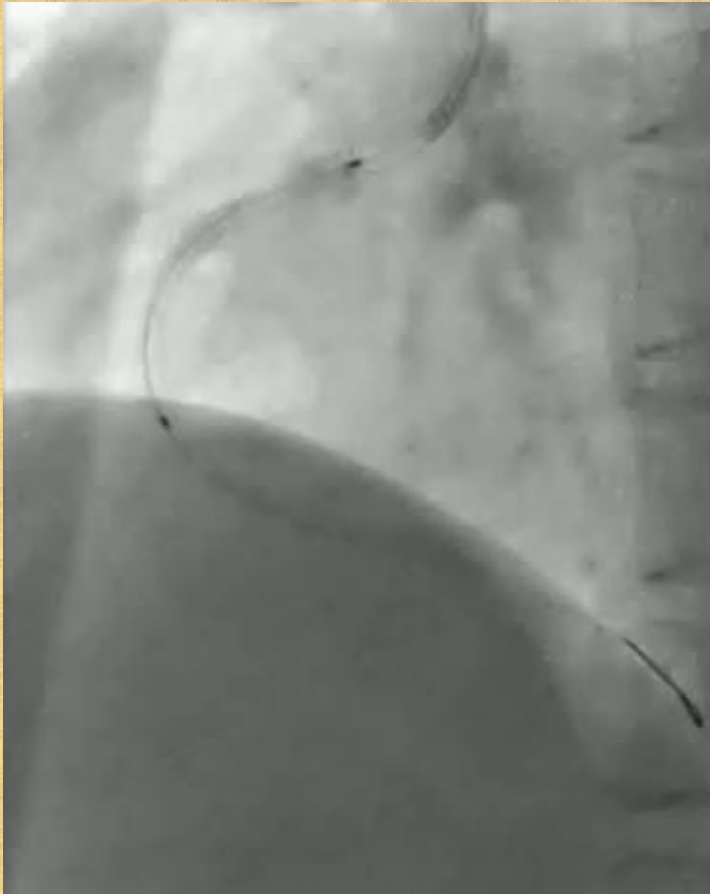


Đầu ống thông di chuyển nhiều

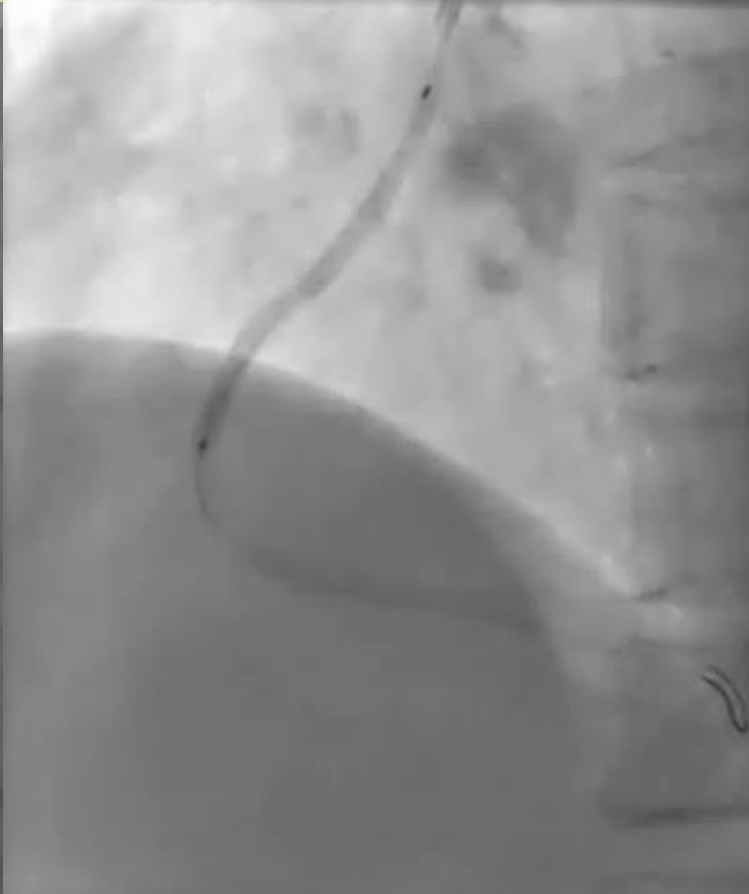

Bung stent với áp lực chuẩn

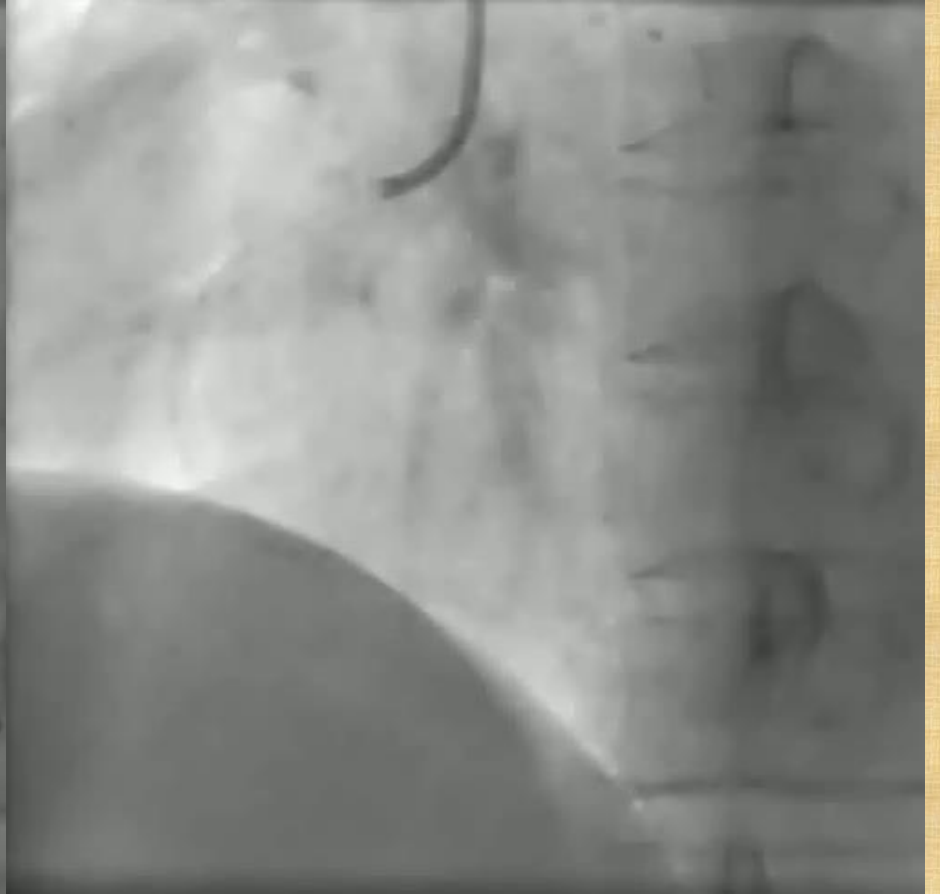# CASE 1: CAN THIỆP ĐẶT STENT OSTIAL RCA BẰNG KT SZABO



Rút dây neo



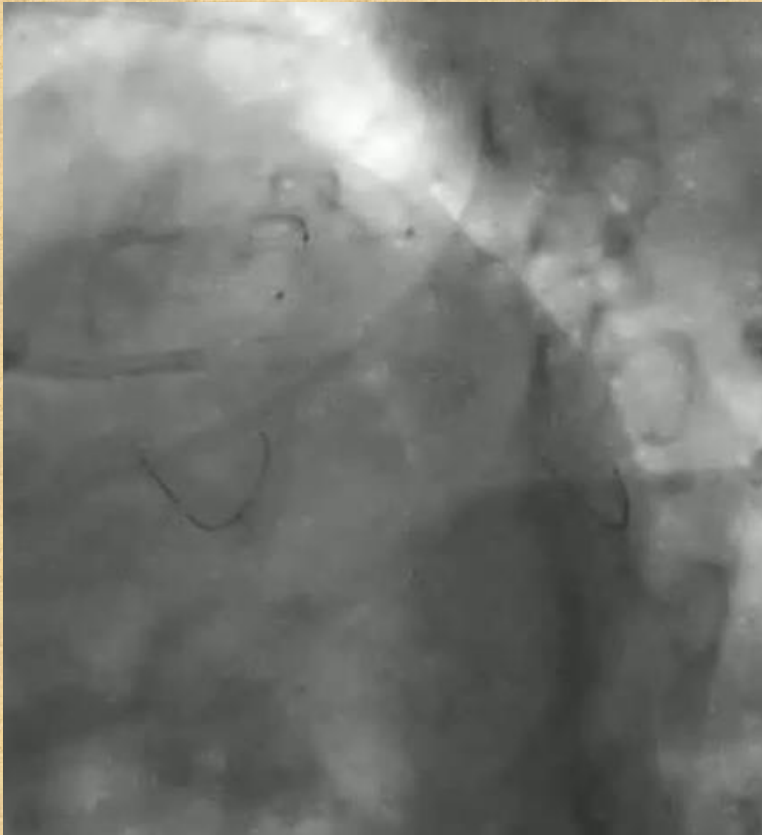
nong lại với áp lực cao 18atm



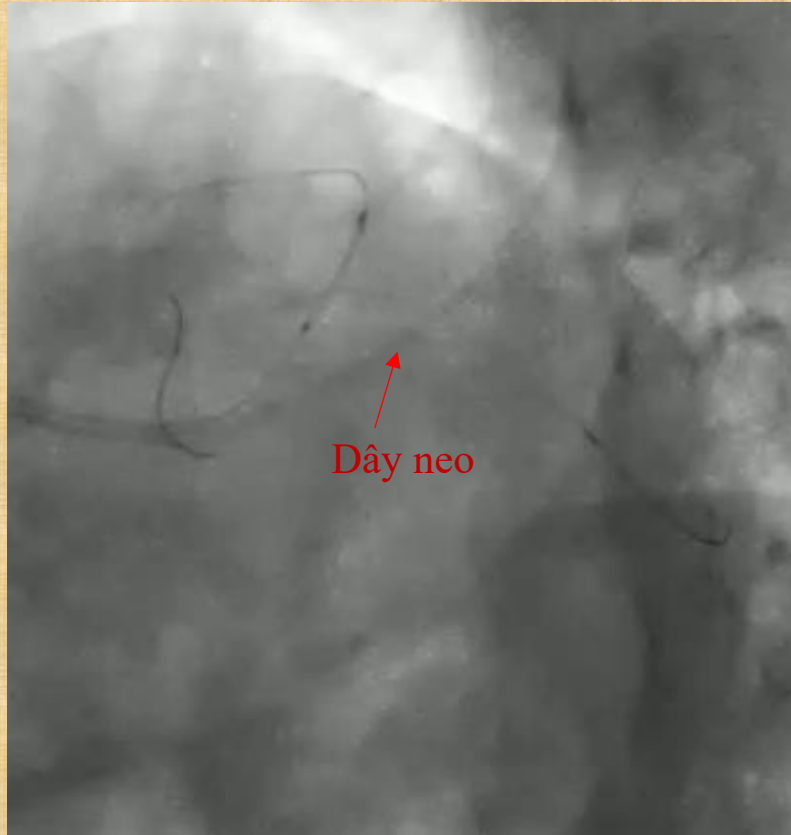
Final result

# CASE 2: CAN THIỆP ĐẶT STENT STL LAD BẰNG KT SZABO

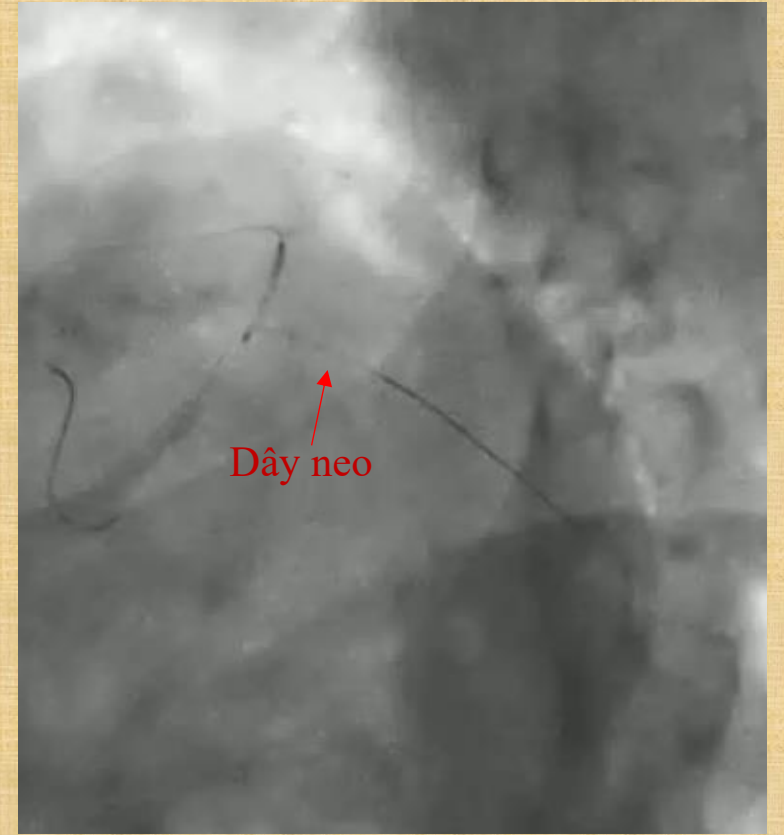
Hẹp 80 % lỗ LAD, bóng di chuyển nhiều theo nhịp tim/ nhịp thở Bn



CLS 6F- 3.0; Stent wire in LAD, Anchor wire in LCx; Nong bóng 2.5 x 15 (14atm)

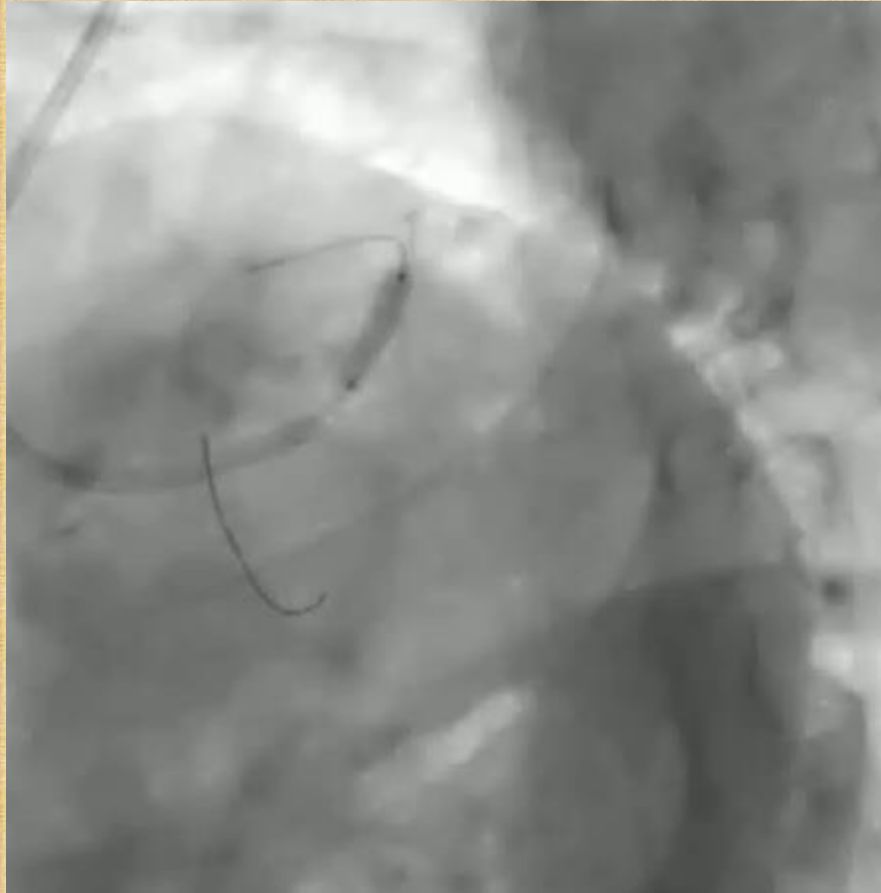

Đưa stent vào cho đến khi dừng lại ở mép lỗ LAD nhờ dây neo

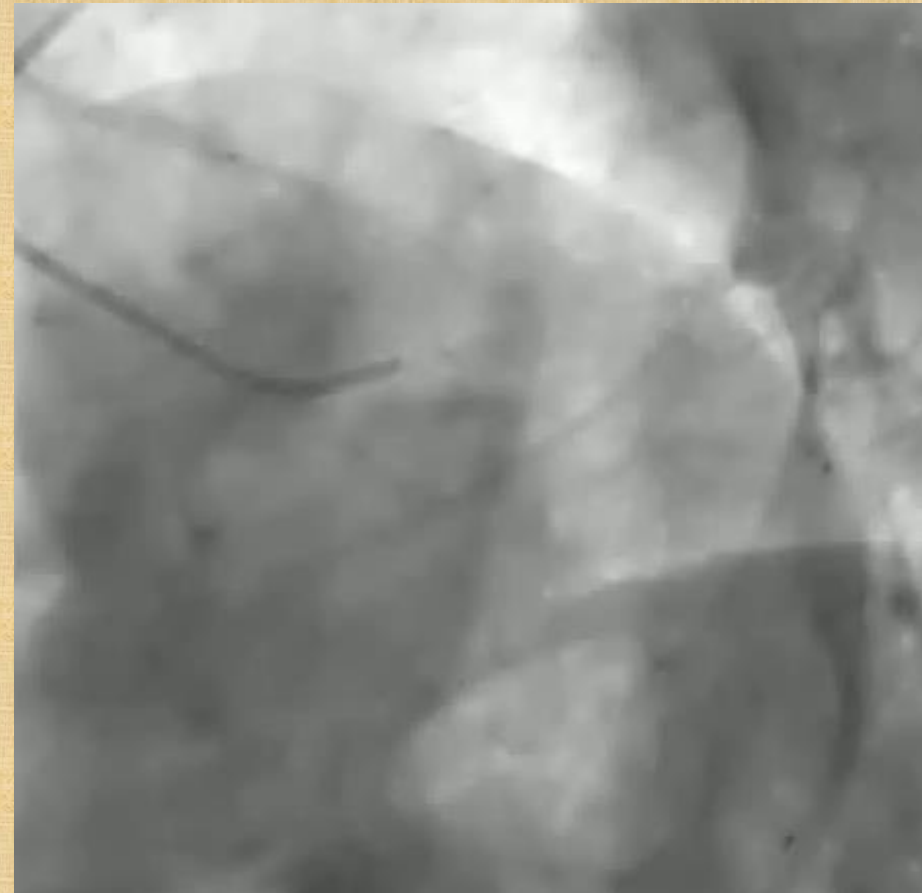


Bung stent DES 3.0 x 15 với áp lực chuẩn của stent

## CASE 2: CAN THIỆP ĐẶT STENT STL LAD BẰNG KT SZABO



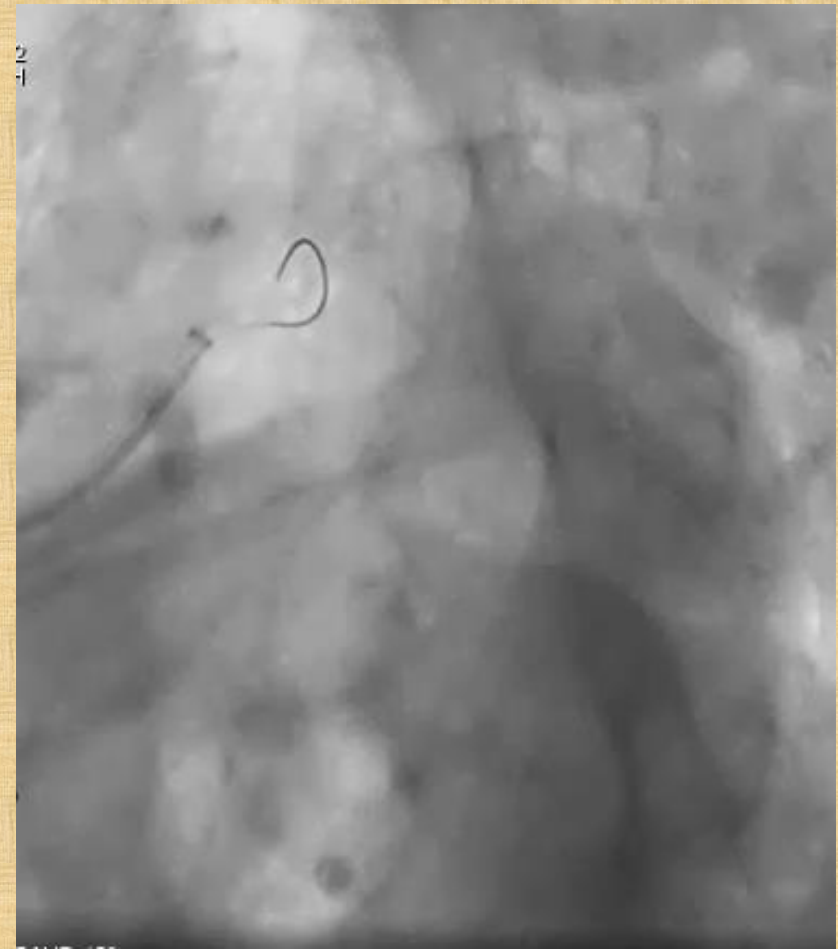
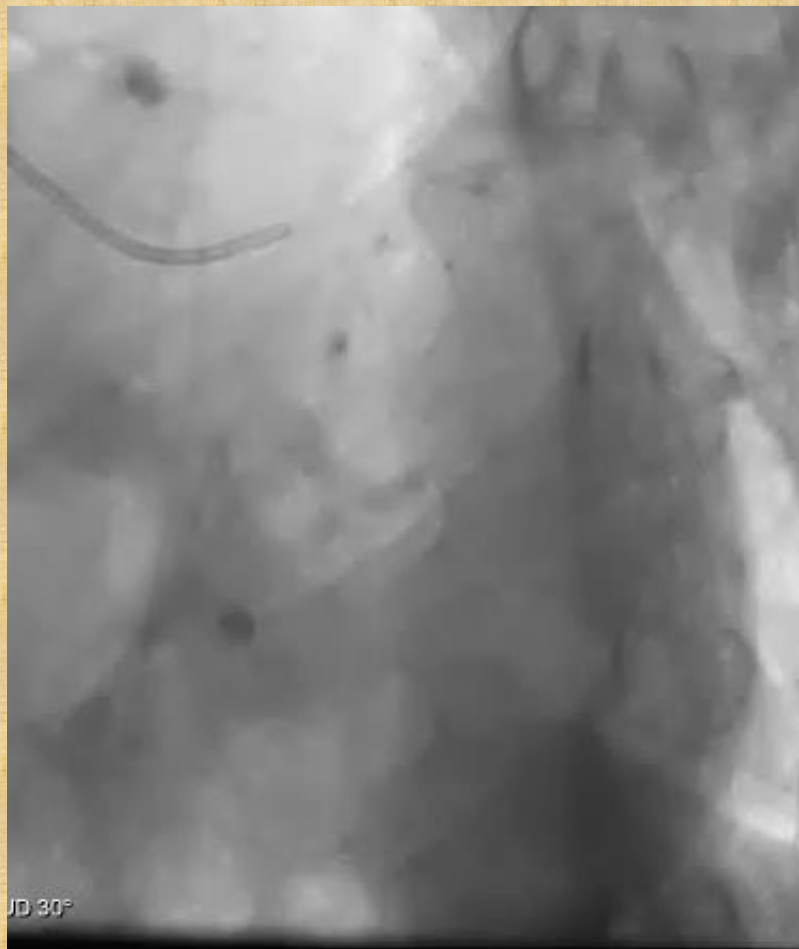Rút dây neo, nong lại với áp lực cao 18atm



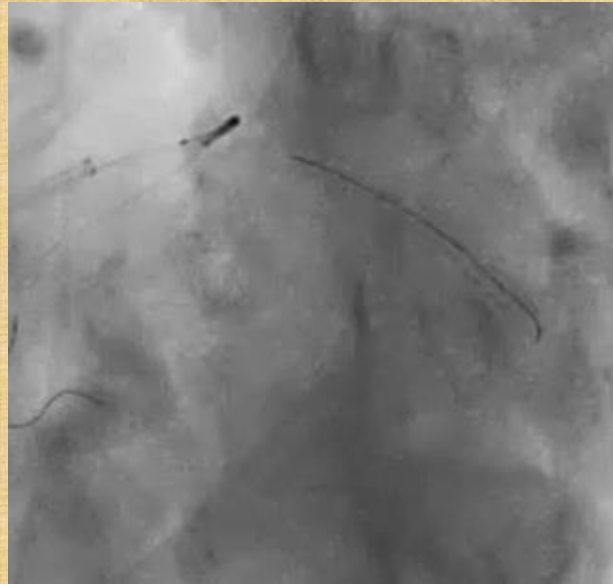
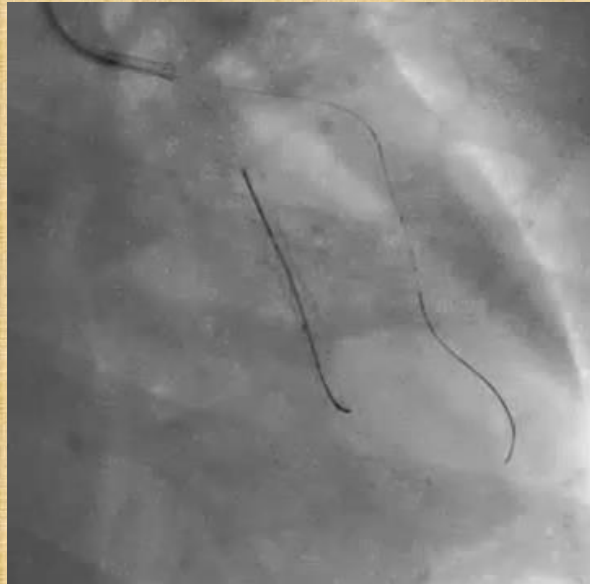Kết quả sau đặt stent

# CASE 3: CAN THIỆP ĐẶT STENT OSTIAL LAD BẰNG KT SZABO

Hẹp 70 % LAD I từ lỗ, lỗ LAD bị che lấp, chông ngăn- không bộc lộ rõ được



# CASE 3: CAN THIỆP ĐẶT STENT OSTIAL RCA BẰNG KT SZABO



# Tỷ lệ thành công về mặt *Kỹ thuật* và *Thủ thuật* của kỹ thuật Szabo

| <b>Nghiên cứu<br/>(N)</b> | <b>Thất bại kỹ<br/>thuật (%)</b> | <b>Thành công kỹ<br/>thuật(%)</b> | <b>MACE<br/>(%)</b> | <b>Thành công thủ<br/>thuật (%)</b> |
|---------------------------|----------------------------------|-----------------------------------|---------------------|-------------------------------------|
| Gutierrez Chico(78)       | 14%                              | 86%                               | 0%                  | 100%                                |
| Philip Kolh (41)          | 2,4%                             | 97,6%                             | 0%                  | 100%                                |
| Yang Shengli (39)         | 7,7%                             | 92,3%                             | 0%                  | 100%                                |
| <b>Chúng tôi (43)</b>     | <b>4,7%</b>                      | <b>95,3%</b>                      | <b>0%</b>           | <b>100%</b>                         |

*Gutierrez-Chico, et al. (2010). Szabo technique versus conventional angiographic placement in bifurcations 010-001 of Medina and in aorto-ostial stenting: angiographic and procedural results. EuroIntervention, 5(7), 801-808.*

*Philippe Kolh., et al (2014). ESC/EACTS Guidelines on myocardial revascularization. European Heart Journal; 35: 2541–2619*

*Yang Shengli, et al (2012). "Safety and feasibility of szabo technique in percutaneous coronary intervention of ostial lesions". Heart; 98: E1–E319.*

*L.I. Trung, cộng sự. (2018). Can thiệp đặt stent sang thương lỗ mạch vành bằng kỹ thuật Szabo. Tạp chí Y học Việt Nam;*

# KẾT LUẬN

## ❖ *Đặc điểm can thiệp STL:*

- STL cứng –dễ co hồi, nên phải nong bóng trước và sau đặt stent, chọn stent có khả năng chống lực hướng tâm tốt
- STL xuất phát từ ĐMC(LMCA, RCA) phải thận trọng vì liên quan vùng tưới máu rất lớn và nguy cơ bóc tách ngược vào gốc ĐMC.

## ❖ *Kỹ thuật:*

- STL chủ vành (LMCA, RCA): KT thả nổi dây dẫn trong ĐMC đơn giản, an toàn và hiệu quả.
- STL LAD, LCx góc phân nhánh lớn  $> 45^{\circ}$ : KT Szabo an toàn và hiệu quả, đặt biệt trong trường hợp STL không bộc lộ rõ hoặc di chuyển nhiều theo nhịp tim/ nhịp thở bệnh nhân.
- STL nhánh bên(Medina 0,0,1 or 0,1,0) có góc  $< 45^{\circ}$ : KT stent crossover thích hợp hơn, đảm bảo stent phủ hết STL.

➤ *Việc áp dụng KT nào còn tùy theo kinh nghiệm và thói quen của thủ thuật viên*



***CẢM ƠN SỰ QUAN TÂM THEO DÕI  
CỦA QUÍ ĐỒNG NGHIỆP***